（肺癌．2018;58:175-181）
© 2018 The Japan Lung Cancer Society

INVITED REVIEW ARTICLE

肺癌に対する低侵襲手術の現状

中村廣繁[1]・谷口雄司[1]・三和　健[1]・春木朋広[1]

Current Status of Minimally Invasive Surgery for Lung Cancer

Hiroshige Nakamura[1]; Yuji Taniguchi[1]; Ken Miwa[1]; Tomohiro Haruki[1]

[1]*Department of Surgery, Division of General Thoracic Surgery, Faculty of Medicine, Tottori University, Japan.*

ABSTRACT —— The current status of minimally invasive surgery for lung cancer was reviewed according to the literature. Video-assisted thoracic surgery (VATS) is recommended as grade C1 in the latest lung cancer medical guideline and is widely performed in clinical practice. VATS has also been retrospectively reported to be a less-invasive procedure than thoracotomy and superior with regard to perioperative outcomes. Robot-assisted thoracoscopic surgery (RATS) has also been found attractive and is expected to counter the disadvantages associated with conventional VATS. Regarding VATS and RATS lobectomy for lung cancer, both approaches have been reported to show comparable safety and efficacy, although RATS is superior with regard to maneuverability and the learning curve. However, the high cost and long operative time associated with RATS are of concern. Although experience with RATS is still in the initial phase, the Japanese health insurance system just started to cover RATS for lung cancer in the of spring 2018. RATS is expected to gradually be adopted going forward, subsequently showing improvements in the perioperative outcome. It will be important to verify the efficacy of RATS while still performing VATS for the time being.

(*JJLC.* 2018;58:175-181)

KEY WORDS —— Lung cancer, Minimally invasive surgery, Video-assisted thoracic surgery, Robot-assisted thoracoscopic surgery

Corresponding author: Hiroshige Nakamura.

要旨 —— 肺癌に対する低侵襲手術の現状について，これまでの報告をもとに概説した．胸腔鏡手術は最新の肺癌診療ガイドライン上では，グレードC1となっているが，実臨床においては広く普及してきている．これまでの開胸手術と比較した多くの後方視的研究で，胸腔鏡手術は低侵襲であり，周術期成績において優れていることが報告されてきた．一方，ロボット支援手術は，新たな魅力的手術手技として近年注目され，通常の胸腔鏡手術の欠点を補うことが期待されている．胸腔鏡手術とロボット支援手術の比較では，両者は安全面と有用性に関してほぼ同等であり，操作性やラーニングカーブでロボット支援手術が優るとの報告が多い．しかしながら，ロボット支援手術の高い費用と長い手術時間には懸念がある．ロボット支援手術の経験はいまだ初期段階であるが，2018年4月より，肺癌に対するロボット支援手術の保険適応が認められた．次第に浸透していく中で，周術期成績の向上が期待される．今後は，同じ低侵襲手術である胸腔鏡手術との共存を図りながら，ロボット支援手術の有用性を検証していくことが大切である．

索引用語 —— 肺癌，低侵襲手術，胸腔鏡手術，ロボット支援手術

I. はじめに

1994年に保険収載となった胸腔鏡手術（Video-assisted thoracic surgery；VATS）は呼吸器外科手術にパラダイムシフトをもたらした．胸壁への侵襲を軽減することが術後の早期回復のみならず，quality of life

[1]鳥取大学医学部胸部外科学分野．

論文責任者：中村廣繁．

（QOL）を改善し，生命予後にも好影響を及ぼすことが知られ，手技が確立された．適応は高齢者や合併症を有する患者へと拡大されて，次第に進行癌にも適応されるようになってきたが，これには，光学機器，モニター，鉗子，エネルギーディバイスや自動縫合器などの数々の手術を支援するツールが進化・発展してきたことが大きく寄与している．そして，胸壁への侵襲をさらに軽減する工夫は，ポートの減少（減孔式胸腔鏡手術：reduced port VATS）や 3 mm ポートの使用（細径胸腔鏡手術：needle scopic VATS）へと進み，近年では単一孔からの手術（単孔式胸腔鏡手術：single port VATS）や局所麻酔下で目が覚めたままでの手術（覚醒下胸腔鏡手術：awake VATS）も行われるようになってきた．さらに，手術支援ロボットの登場は低侵襲手術に新たな展開をもたらしている．本稿では肺癌に対する低侵襲手術の現状を概説する．

II. 胸腔鏡手術（Video-assisted thoracic surgery；VATS）の現況

VATS は導入当初，気胸や嚢胞性肺疾患に対するブラ切除や肺腫瘍に対する部分切除に好んで施行された．その後，早期肺癌に対する肺葉切除術＋リンパ郭清から，肺区域切除術，全摘術，さらに気管支形成術まで行われるようになり，適応疾患も進行肺癌や術前治療後の肺癌にまで拡大されてきた．しかしながら，これらの適応拡大はいまだに必ずしもコンセンサスの得られた手技とはなっていない．2017 年の肺癌診療ガイドラインでは臨床病期 I 期非小細胞肺癌に対する胸腔鏡補助下肺葉切除は，「科学的根拠は十分ではないが，行うことを考慮してもよい（グレード C1）」とされている．ここで出てくる“胸腔鏡補助下”という用語も微妙で，そもそも VATS の定義に様々な解釈があるからに他ならない．著者らはモニター視のみの手術を VATS とするのが最も的を射た定義と考えているが，実臨床では，主たる操作をモニター視で行い，直視下操作を併用する手術も，ハイブリッド VATS としてこの範疇に扱われている．呼吸器外科学会では，この度，VATS を「主たる手技を長さ 8 cm 以下の創から胸腔鏡下に行う手術」と定義した．

VATS のエビデンスについては，臨床病期 I 期非小細胞肺癌に対する VATS 肺葉切除術において，過去に 2 つの小規模のランダム化比較試験が報告されている．1 つは臨床病期 I 期の非小細胞肺癌 55 例についてランダム化割り付けを行い，標準開胸肺葉切除（n＝30），または VATS 肺葉切除（n＝25）を比較したものであるが，手術時間，出血量，ドレーン留置期間，在院日数，術後疼痛に関しては両群間で有意差はないとされた．[1] 他方は Sugi ら[2] による本邦からの報告で，臨床病期 IA 期の非小細胞肺癌 100 例を標準開胸肺葉切除（n＝52）と VATS 肺葉切除（n＝48）に分けて比較して，郭清リンパ節個数，リンパ節転移頻度，再発率，5 年全生存率において両群間に差を認めなかったとされた．その後，多くの後方視的非ランダム化試験が行われ，2 つのランダム化比較試験と 19 の非ランダム化試験のメタアナリシスの報告では，VATS と開胸手術で，手術時間，出血量，ドレーン留置期間，在院日数，肺瘻の遷延，不整脈，肺炎，手術死亡，局所再発の頻度に有意差を認めず，VATS 群は有意に遠隔転移が少なく，5 年生存率も良好であったため，早期肺癌に対する VATS 肺葉切除術は適切な手技であると結論付けられた．[3] 一方，特に大規模データベースとしての STS（米国胸部外科学会），ESTS（欧州胸部外科学会）からの報告において，[4,5] VATS と開胸手術の比較で，VATS では有意に合併症が少ないこと，術後在院日数が短いこと，予後も遠隔転移が少なく 5 年生存率が良好であるとされ，実臨床における VATS の有用性が示されている．さらに，COPD（慢性閉塞性肺疾患）による低肺機能[4,6] や高齢者[7] の肺葉切除における VATS の安全性についても，良好な成績が報告されている．最近では，臨床病期 I 期非小細胞肺癌における肺葉切除で術後疼痛と QOL を比較したランダム化試験が報告され，VATS 群（102 例）は開胸群（99 例）と比較して術後疼痛が少なく，QOL も良好であることが示された．[8] この結果，早期の非小細胞肺癌患者に対する VATS による肺葉切除術は安全で有効な手技であるという一定の見解が得られている．これらの結果を反映するかのように日本胸部外科学会の調査結果によれば，肺癌に対する VATS の割合は増加し，2015 年には 23,520 例の全肺葉切除術の 50% 以上，12,008 例に VATS 肺葉切除術が施行されている．

VATS では，これまで術中の重篤な合併症に関して懸念されてきた．ヨーロッパの 6 つのセンターによる前方視的研究では 3,076 例の VATS 肺切除症例の解析で，[9] 術死 3 例，在院死 43 例（1.4%）で，気管支や血管損傷などの重篤な合併症を 46 例（1.5%）に認め，在院死の 23% が術中の重篤な合併症に関連していた．VATS から開胸への conversion は 5.5%（170 例）に認め，そのうち 70 例は，血管損傷が理由であった．したがって，安全・安心の VATS の普及のためには，教育・トレーニング，手術操作性の向上，リスクマネジメントなどを考えていくことが大切である．VATS が一定の評価を得る中で，reduced port surgery, needle scopic surgery, single port（uniportal）VATS，ロボット支援手術（Robot-assisted thoracoscopic surgery：RATS）へと発展が続いている．

III. 減孔式胸腔鏡手術（reduced port VATS），細径胸腔鏡手術（needle scopic VATS），単孔式胸腔鏡手術（single port VATS）

「低侵襲＝創が小さい」という概念から，さらなる低侵襲をもとめて，reduced port VATS，needle scopic VATS，single port（uniportal）VATS（SP-VATS）が登場してきた．これらの手術が可能となった背景には光学技術の発展や細径鉗子の開発が欠かせない．特に3 mmスコープは明るさ，視野角，解像度が向上し，良好な画質を提供してくれるようなった．細径鉗子も種類が増え，把持力と耐久性もよくなり，操作性が向上した．実臨床では若年者の自然気胸に対するブラ切除や胸膜生検，末梢の肺部分切除に適応されることが多いが，近年では次第に肺癌に対する肺葉切除＋リンパ節郭清にも応用されるようになっている．特に，reduced port VATSやneedle scopic VATSはその低侵襲性から適応が拡大されつつあり，全身麻酔管理が困難な場合には，しばしば局所麻酔や硬膜外麻酔による覚醒下でのawake VATSも行われる．

一方で，SP-VATSは実は比較的古くから試みられてきている．すなわち，1993年にはじめて高齢者の自然気胸に対して行われたが，当時の手法は小開胸手術の形態で，その後大きな進展はなく，現在のような系統的なSP-VATSは2004年Roccoら[10]によって報告された．この方法は一つのアクセスポートから二つの可曲式の鉗子とカメラ，すなわち三つの内視鏡器具を挿入して鏡視下手術を行うという画期的手術である．アクセスポートに関してはSILS port（Medtronic社）やGel Point Mini（Medical leaders社）を使用して，CO_2送気による気胸法で行うSP-VATSもある．SP-VATSの近年の進歩は著しく，特にアジアを中心に良好な成績が報告されている．[11] Gonzales-Rivasら[12]は，肺癌に対して肺葉切除のみならず，区域切除，気管支形成，血管形成などの複雑な手術にもSP-VATSを適応して良好な成績を報告している．もちろん，これにはオリジナルで作成した特殊な彎曲器具が必要であり，器具同士が干渉しないように長さや彎曲の角度が工夫されている．一方で，創部が小さくなるほど難易度は上がり，安全性や根治性への懸念も生まれている．さらに，小さな創による低侵襲性の証明や，術者のストレス増大についてもまだ議論の余地がある．さらに，SP-VATSはソロサージェリーの要素が強い手術でもあるため，教育やトレーニング方法にも特有の注意が払われている．

IV. ロボット支援手術（robot-assisted thoracoscopic surgery：RATS）

低侵襲手術としてのもう一つの期待はRATSである．手術支援ロボットの臨床応用が始まったのは2000年からであるが，呼吸器外科のロボット支援手術は高いコストや胸部臓器に特有のリスクベネフィットの問題により，大きな進展のないまま経過した．本邦では，2009年11月にda Vinci S（Intuitive Surgical Company, Calfornia, USA）が薬事承認されて，開始となった．しかしながら，呼吸器外科領域では2018年3月までに34施設で実施されているのみで，da Vinciの導入台数が約280台であることからすると，da Vinci保有施設の十数%で行われているにすぎない．この度，2018年度の診療報酬改定により，呼吸器外科のRATSの保険収載が決まり，いよいよRATSの本格的な扉が開かれた．

1. 肺癌に対するRATSの現状

肺癌に対するRATSは2002年の報告に始まり，欧米を中心に拡がってきた．本邦では2010年に最初の手術が報告されたが，[13] 長らくは臨床試験の段階であった．VATSが2017年の肺癌診療ガイドラインでグレードC1となっている中で，RATSは3次元視野と精緻操作によりVATSの弱点を補う新技術として期待されている．しかしながら，RATSの有用性を示すための前向き研究は現在進行中で，いまだに明らかなエビデンスは得られていない．多くの後方視的な研究がなされる中で，VATSと比較した大規模試験のメタアナリシスをまとめると，根治性，安全性，長期予後には差がなく，操作性，ラーニングカーブではRATSに分がある．[14,15] しかしながら，利用できる器具が限られていることや手術時間が長いこと，コストがかかることがRATSのマイナス要素である．[16] 本邦では，2014年に9施設から集積された60例の成績が報告された．[17] 術式は葉切が56例（93%）と圧倒的に多く，手術時間284.7分，コンソール時間206.4分，出血量129 mlであった．初期症例であることから手術時間は長いが，着目されたのは術後合併症発生率が4例（6.7%）という低い点であった．特に，G3以上の呼吸器合併症を軽減できる可能性が報告された．

肺癌に対するRATSの適応は，早期肺癌から始まり，次第に進行期にも適応され，体表面積の小さい小柄な患者，高齢者の肺癌にも良好な成績が示されるようになった．[18,19] 手術手技としては，肺葉切除のみならず，小型肺癌に対する区域切除，肺門部肺癌に対する気管支形成などの複雑な手技への応用も報告されている．[20] 特に，気管支の縫合操作は通常のVATSでは難易度が高いため，RATSの有用性を考えた場合には注目される手技であ

Table 1. Lung Cancer Surgery by Robot-assisted Thoracoscopic Surgery

	Author	Year	System	Aem	Portal	Assist Incision	Length of Incision	Extract Incision	Site	CO_2
1	Melfi et al	2002	S	3	×	○	3-4 cm	-	-	×
2	Park et al	2006	Si	3	×	○	4 cm	-	NR	×
3	Gharagozloo et al	2009	S	3	×	○	NR	-	-	-
4	Veronesi et al	2010	Si	4	×	○	3 cm	-	4-5 ICS	-
5	Giulianotti et al	2010	S	3	×	○	5-6 cm	-	5 ICS	-
6	Cerfolio et al	2011	Si	4	○			○	9-10 ICS	○
7	Jang et al	2011	Si	3	×	○	NR	-	5 ICS	-
8	Fortes et al	2011	Si	3	×	○	2-3 cm	-	4-5 ICS	-
9	Dylewski et al	2011	Si	3	○			○	11 ICS	○
10	Louie et al	2012	Si	3	○			○	9-10 ICS	○
11	Oh et al	2013	Si	3	○			○	11 ICS	○
12	Augustin et al	2013	NR	3	×	○	NR	-	NR	×
13	Lee et al	2014	S	4	○			○	Ant CP anglie	○
14	Melfi et al	2014	Si	4	○			○	NR	○
15	Adams et al	2014	Si	4	○			○	Ant CM	○
16	Radkani et al	2015	Si	3	○			○	11 ICS	○
17	Demir et al	2015	S/Si	3	○			○	10-11 ICS	-
18	Rinieri et al	2016	Si	3	○			○	9-10 ICS	○
19	Toker et al	2016	Si	3	×	○	3 cm	-	10-11 ICS	-

ICS: intercostal space, Ant: anterior, CP: costophrenic, CM: costal margin, NR: not reported.

る.[21] また，進行癌に対する術前補助療法後の手術もVATSでは難易度の高い手技であるが，RATSでは安全にでき，有用であったと報告されている.[18] さらに，RATSのメリットを考えた場合には，その優れた操作性からリンパ節郭清への有用性が期待されており，特にVATSでは不十分となりやすい肺門および縦隔のリンパ節を破砕せずに一塊として郭清できること，神経麻痺，乳び胸などの合併症が少ないことが特徴とされている.[22] RATSではVATSと比較して多くのリンパ節を郭清できることより，その結果として，リンパ節郭清後のアップステージ率が高かったという報告もある.[23] 具体的な手術方法に関してはTable 1に示すが，3アーム法が主流であり，4アーム法はむしろ少ない．しかしながら，二酸化炭素の送気による気胸作成下に4アームを使用したcompletely portal robotic lobectomy - 4 arm（CPRL-4）が行われるようになり（Figure 1），優れた視野での精緻操作により良好な周術期成績が報告されている.[22,24]

長期成績はまだ症例数や観察期間が十分とは言えないが，多施設共同研究による325例の解析から，手術死亡0.3%，5年生存率は全体80%，Stage IA 91%，Stage IB 88%，Stage II 49%と良好な成績が報告されている.[25] 最新論文でもさらに長期の経過で，開胸，VATS，RATSにおいて有意差のない予後が報告されており，[26] 現状では問題ないと考えられる.

2. RATSの安全性について

安全性については，執刀医が術野から離れた遠隔操作を行うことが気懸りな点ではあるが，実際のこれまでの報告では最も危惧される重篤な出血による開胸コンバートは少なく，不全分葉，癒着や手術時間がかかりすぎることなどが主なコンバート理由であったとされている.[22,24,25] 術後合併症も多くは遷延性リークや不整脈で，RATSに特有なものはない．手術死亡も通常の手術と大きな遜色はない．しかしながら，RATSでは術中の医原性合併症の発生率が高いことも報告されており，[27] そのオッズ比はVATSと比較して約2.5倍となっており，注意が必要である．さらに大規模データベースである米国FDAの報告では，14年間，1,745,000例の全領域のロボット支援手術の解析で，術中損傷もしくは死亡は0.1%の頻度で生じ，心臓血管・呼吸器外科と頭頸部外科は泌尿器科，産婦人科，一般外科と比較してそのリスク比が2.2倍と報告されている.[28] したがって，RATSのピットフォールやトラブルシュートも検討されており，[29] 特に呼吸器外科では出血のリスクに関しては，緊急時の対処法を平時から麻酔科医を含めてチームで話し合っておくことが大切と考えられる.

3. RATSの課題と展望

RATSの有用性を検証するためには，VATSとの前向き無作為化比較試験（prospective randomized control study；RCT）が重要となる．現在進行中の研究は2つあり，いずれも肺癌に対する試験である．1つは北米とヨー

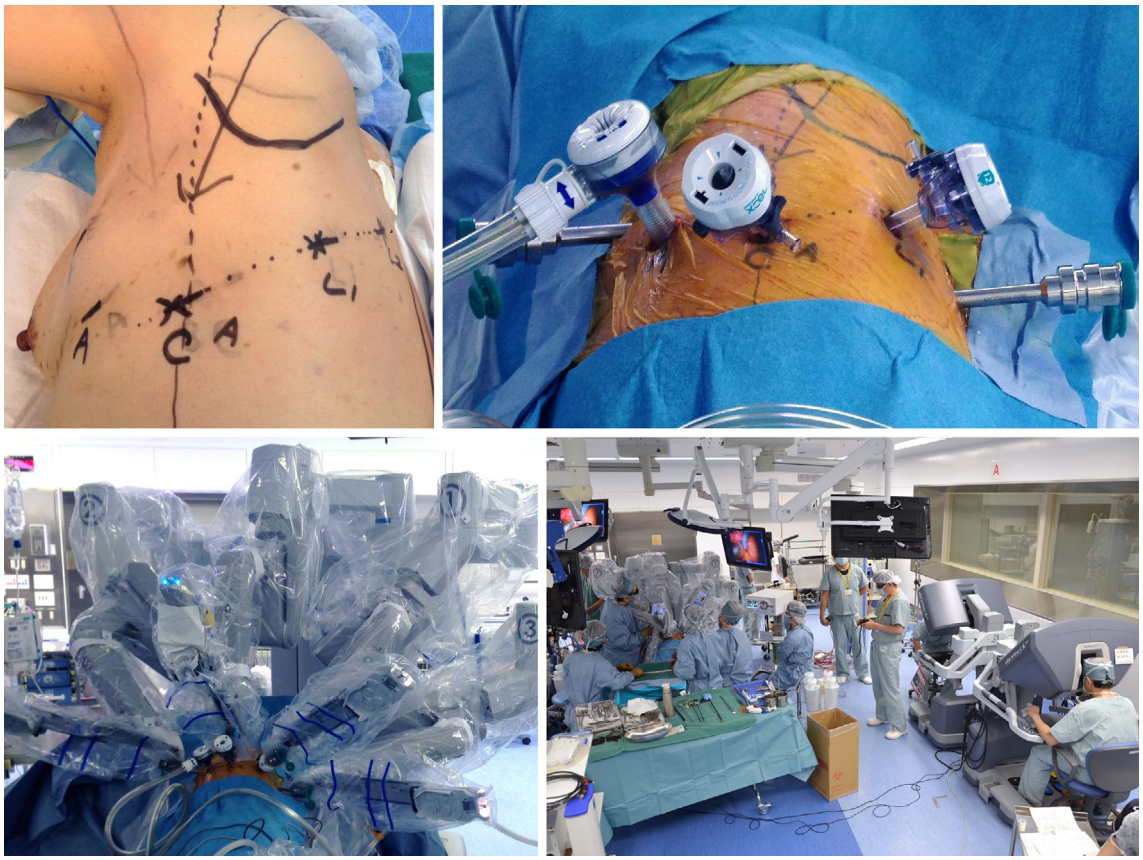

Figure 1. Completely portal robotic lobectomy for lung cancer. **A:** Right lateral decubitus position, **B:** Port replacement, **C:** Setting of the four arms, **D:** Operation setting.

ロッパの共同研究である臨床病期 I 期と II 期の肺癌に対する RCT（NCT02804893）で，コンバートと術中術後の合併症の組み合わせを手術の不成功として主要評価項目に設定している．2 つ目は同じ臨床病期 I 期と II 期の肺癌に対して，カナダを中心に行われている RCT（NCT02617186）で，主要評価項目は健康関連の QOL としている．これらの結果か待たれるところであるが，一方で，RCT に対する反論もある．すなわち，VATS と RATS の比較は，そもそもバイアスのかかった試験であり，その結果が実臨床に反映されるかどうか疑問であるとの声である.[30] 確かに現時点では，発展途上の RATS を成熟した VATS と比較することはいくつもの難点を有しており，手術経験を重ねるほど良い結果となるのも事実である．したがって，今後さらに進化するだろう手術支援ロボットの開発に蓋をするような事態になること避けるべきであり，むしろ臨床現場から問題点を指摘して，よりよい手術支援ロボットの開発に繋げていくことが大切と考えられる. その点では, 前述した single port　VATS に対応するような手術支援ロボット（da Vinci SP モデル）もすでに Intuitive 社から開発されており，実臨床での応用が待たれる．

V. 低侵襲手術の将来

呼吸器外科における低侵襲手術の変遷を Figure 2 に示した．手術支援ロボットに関しては，これまで Intuitive 社の da Vinci が独占支配をしてきた．しかしながら，そもそも日本発の要素や技術，特許も数多く使われており，2015 年からはその特許切れが始まり，本格的な競争の時代に入っている．すでに韓国では国産ロボットの開発を政府の支援で進めており，2017 年 7 月 3 日，韓国食品医薬品安全処は，韓国で初めての手術支援ロボット「Revo-i（レボ・アイ）」を認可したと発表している．レボ・アイの市販価格は da Vinci よりかなり低く策定される可能性が大きく，これにより韓国では今後ロボット支援手術がより身近なものとして普及することが予想される．また，共同開発を進めてきたグーグル＆ジョンソン・エンド・ジョンソンはロボット支援技術のみならず，イメージング技術，データ解析技術をすべて融合した次世代型の手術支援ロボット開発を進めている．川崎重工＆シスメックス，Titan Medical，TransEnterix Inc.,

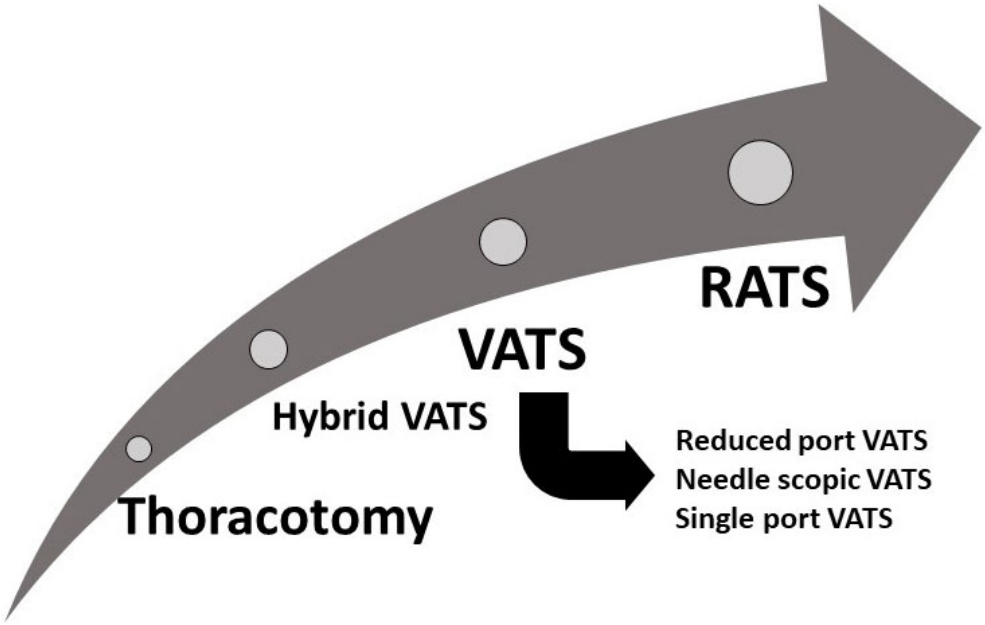

Figure 2. Changes in minimally invasive surgery for lung cancer.

DLR & Medtronic，などの各社も魅力的な手術支援ロボットの開発を行っているが，そのコンセプトとしては，オープンコンソール，触覚を有する鉗子，ルゴノミクスの改善，ブラインド視野に対するアラート機能など安全性に重点をおいた機能に注力がなされている．

低侵襲手術の将来を展望すると，まず光学機器の発展が大きな影響を及ぼすと考えられる．すでに登場してきた 8K カメラは視力 4.27 に相当すると言われる鮮明高画質に 4 倍デジタルズームで，常識をはるかに超える異次元の内視鏡手術を実現させようとしている．一方で 3D カメラの性能も向上し，これらは品質を落とすことなく小型化，軽量化，細径化を可能にしている．さらに，AI（Artificial intelligence）は低侵襲手術にあらゆる点で大きなサポートを与えてくれるだろう．特に，手術支援ロボットが AI とコラボレーションして navigation 機能，safety 機能を完備するようになれば，低侵襲手術はさらに安全で有用性の高い外科治療として大きく発展していくと期待される．

VI. おわりに

低侵襲手術は時代の変遷とともに進化している．「低侵襲＝創が小さい」という概念は大切ではあるが，一方で難易度やリスクを常に考慮する必要がある．合併症発生率や QOL の解析が低侵襲性の価値を評価してくれる．私たちは患者にとって真の利益を有する低侵襲手術を臨床現場の最前線から発信していく必要がある．今後新たなディバイス，手術支援ロボット，8K・3D カメラ，AI の導入や教育，トレーニング方法の開発が低侵襲手術の将来を大きく後押しすることになるだろう．

本論文内容に関連する著者の利益相反：なし

REFERENCES

1. Kirby TJ, Mack MJ, Landreneau RJ, Rice TW. Lobectomy--video-assisted thoracic surgery versus muscle-sparing thoracotomy. A randomized trial. *J Thorac Cardiovasc Surg.* 1995;109:997-1002.
2. Sugi K, Kaneda Y, Esato K. Video-assisted thoracoscopic lobectomy achieves a satisfactory long-term prognosis in patients with clinical stage IA lung cancer. *World J Surg.* 2000;24:27-30.
3. Yan TD, Black D, Bannon PG, McCaughan BC. Systematic review and meta-analysis of randomized and non-randomized trials on safety and efficacy of video-assisted thoracic surgery lobectomy for early-stage non-small-cell lung cancer. *J Clin Oncol.* 2009;27:2553-2562.
4. Paul S, Altorki NK, Sheng S, Lee PC, Harpole DH, Onaitis MW, et al. Thoracoscopic lobectomy is associated with lower morbidity than open lobectomy: a propensity-matched analysis from the STS database. *J Thorac Cardiovasc Surg.* 2010;139:366-378.
5. Falcoz PE, Puyraveau M, Thomas PA, Decaluwe H, Hürtgen M, Petersen RH, et al. Video-assisted thoracoscopic surgery versus open lobectomy for primary non-small-cell lung cancer: a propensity-matched analysis of outcome from the European Society of Thoracic Surgeon database. *Eur J Cardiothorac Surg.* 2016;49:602-609.
6. Burt BM, Kosinski AS, Shrager JB, Onaitis MW, Weigel

T. Thoracoscopic lobectomy is associated with acceptable morbidity and mortality in patients with predicted postoperative forced expiratory volume in 1 second or diffusing capacity for carbon monoxide less than 40% of normal. *J Thorac Cardiovasc Surg.* 2014;148:19-28.
7. Sui X, Zhao H, Wang J, Yang F, Yang F, Li Y. Outcome of VATS lobectomy for elderly non-small cell lung cancer: A propensity score-matched study. *Ann Thorac Cardiovasc Surg.* 2015;21:529-535.
8. Bendixen M, Jorgensen OD, Kronborg C, Andersen C, Licht PB. Postoperative pain and quality of life after lobectomy via video-assisted thoracoscopic surgery or anterolateral thoracotomy for early stage lung cancer: a randomised controlled trial. *Lancet Oncol.* 2016;17:836-844.
9. Decaluwe H, Petersen RH, Hansen H, Piwkowski C, Augustin F, Brunelli A, et al. ESTS Minimally Invasive Thoracic Surgery Interest Group (MITIG). Major intraoperative complications during video-assisted thoracoscopic anatomical lung resections: an intention-to-treat analysis. *Eur J Cardiothorac Surg.* 2015;48:588-598.
10. Rocco G, Martin-Ucar A, Passera E. Uniportal VATS wedge pulmonary resections. *Ann Thorac Surg.* 2004;77:726-728.
11. Hsu PK, Lin WC, Chang YC, Chan ML, Wang BY, Liu CY, et al. Multiinstitutional analysis of single-port video-assisted thoracoscopic anatomical resection for primary lung cancer. *Ann Thorac Surg.* 2015;99:1739-1744.
12. Gonzalez-Rivas D, Yang Y, Ng C. Advances in Uniportal Video-Assisted Thoracoscopic Surgery: Pushing the Envelope. *Thorac Surg Clin.* 2016;26:187-201.
13. 須田　隆，杉村裕志，北村由香，栃井祥子，服部良信．肺癌に対するロボット支援手術の経験―ダヴィンチロボット支援肺癌手術本邦第一例―．日呼外会誌．2010;24:727-732.
14. Cao C, Manganas C, Ang SC, Yan TD. A systematic review and meta-analysis on pulmonary resections by robotic video-assisted thoracic surgery. *Ann Cardiothorac Surg.* 2012;1:3-10.
15. Agzarian J, Fahim C, Shargall Y, Yasufuku K, Waddell TK, Hanna WC. The Use of Robotic-Assisted Thoracic Surgery for Lung Resection: A Comprehensive Systematic Review. *Semin Thorac Cardiovasc Surg.* 2016;28:182-192.
16. Swanson SJ, Miller DL, McKenna RJ, Howington J, Marshall MB, Yoo AC, et al. Comparing robot-assisted thoracic surgical lobectomy with conventional video-assisted thoracic surgical lobectomy and wedge resection: Results from a multihospital database (Premier). *J Thorac Cardiovasc Surg.* 2014;147:929-937.
17. Nakamura H, Suda T, Ikeda N, Okada M, Date H, Oda M, et al. Initial results of robot-assisted thoracoscopic surgery in Japan. *Gen Thorac Cardiovasc Surg.* 2014;62:720-725.
18. Glover J, Velez-Cubian FO, Toosi K, Ng E, Moodie CC, Garrett JR, et al. Perioperative outcomes and lymph node assessment after induction therapy in patients with clinical N1 or N2 non-small cell lung cancer. *J Thorac Dis.* 2016;8:2165-2174.
19. Kass KS, Velez-Cubian FO, Zhang WW, Toosi K, Tanvetyanon T, Rodriguez KL, et al. Effect of advanced age on peri-operative outcomes after robotic-assisted pulmonary lobectomy: Retrospective analysis of 287 consecutive cases. *J Geriatr Oncol.* 2017;8:102-107.
20. Veronesi G. Robotic lobectomy and segmentectomy for lung cancer: results and operating technique. *J Thorac Dis.* 2015;7:S122-S130.
21. Cerfolio RJ. Robotic sleeve lobectomy: technical details and early results. *J Thorac Dis.* 2016;8:223-226.
22. Cerfolio RJ, Bryant AS, Skylizard L, Minnich DJ. Initial consecutive experience of completely portal robotic pulmonary resection with 4 arms. *J Thorac Cardiovasc Surg.* 2011;142:740-746.
23. Toosi K, Velez-Cubian FO, Glover, J Ng EP, Moodie CC, Garrett JR, et al. Upstaging and survival after robotic-assisted thoracoscopic lobectomy for non-small cell lung cancer. *Surgery.* 2016;160:1211-1218.
24. Veronesi G, Novellis P, Voulaz E, Alloisio M. Robot-assisted surgery for lung cancer: State of the art and perspectives. *Lung Cancer.* 2016;101:28-34.
25. Park BJ, Melfi F, Mussi A, Maisonneuve P, Spaggiari L, Da Silva RK, et al. Robotic lobectomy for non-small cell lung cancer (NSCLC): long-term oncologic results. *J Thorac Cardiovasc Surg.* 2012;143:383-389.
26. Yang HX, Woo KM, Sima CS, Bains MS, Adusumilli PS, Huang J, et al. Long-term survival based on the surgical approach to lobectomy for clinical stage I nonsmall cell lung cancer comparison of robotic, video-assisted thoracic surgery, and thoracotomy lobectomy. *Ann Surg.* 2017;265:431-437.
27. Cerfolio RJ, Bess KM, Wei B. Incidence, Results, and Our Current Intraoperative Technique to Control Major Vascular Injuries During Minimally Invasive Robotic Thoracic Surgery. *Ann Thorac Surg.* 2016;102:394-399.
28. Alemzadeh H, Raman J, Leveson N, Kalbarczyk Z, Iyer RK. Adverse events in robotic surgery: A retrospective study of 14 years of FDA data. *PLoS One.* 2016;11:e0151470.
29. Kocher GJ, Schmid RA, Melfi FM. Robotic lobectomy: tips, pitfalls and troubleshooting. *Eur J Cardiothorac Surg.* 2014;46:e136-e138.
30. Korst RJ, Lee BE. Robotic Assisted Thoracic Surgery Lobectomy versus Video Assisted Thoracic Surgery Lobectomy: Is a Randomized Trial Really Necessary? *Semin Thorac Cardiovasc Surg.* 2016;28:193-194.