（肺癌．2018;58:182-188）
© 2018 The Japan Lung Cancer Society

INVITED REVIEW ARTICLE

肺癌に対する気管気管支再建術

松本桂太郎[1]・永安　武[1]

Tracheoplasty and Bronchoplasty for Advanced Lung Cancer

Keitaro Matsumoto[1]; Takeshi Nagayasu[1]

[1]*Department of Surgical Oncology, Nagasaki University Graduate School of Biomedical Sciences, Japan.*

ABSTRACT —— The purpose of tracheoplasty and bronchoplasty for lung cancer is to preserve the pulmonary function with radical resection of a tumor. Important aspects of this procedure are confirming airway margins by cryosection and ensuring anastomosis safety. The preservation of the blood supply and the minimization of tension at the anastomotic site are critical for performing a safe procedure. At present, tracheoplasty and bronchoplasty using video-assisted thoracoscopic surgery or robotic surgery after induction chemoradiotherapy have been reported. In this paper, we review the literature concerning the standard procedures of tracheoplasty and bronchoplasty and relevant new technologies.

(*JJLC.* 2018;58:182-188)

KEY WORDS —— Lung cancer, Tracheoplasty, Bronchoplasty, Video-assisted thoracoscopic surgery, Robotic surgery

Corresponding author: Takeshi Nagayasu.

要旨 —— 肺癌における気管気管支切除再建術の目的は，呼吸機能の温存と腫瘍の完全切除である．手術の要点は，迅速診断による根治性の確認と安全な吻合手技であり，部位により難易度は異なるが，吻合部の血流の維持と緊張緩和が肝要である．近年は，胸腔鏡手術，ロボット手術の導入による新たな気管支形成術や導入化学放射線療法後の形成術も重要である．本稿では，標準的手技と成績に加え，新たな気管気管支形成術における現状について概説した．

索引用語 —— 肺癌，気管形成術，気管支形成術，胸腔鏡手術，ロボット手術

1. はじめに

肺癌における気管気管支切除再建術の目的は，呼吸機能の温存と腫瘍の完全切除にある．特に肺全摘術を回避することは，手術成績と生存率を向上させると考えられており，[1] 日本の肺癌診療ガイドライン 2017 年版では，気管支・肺動脈形成が可能であれば，肺全摘を避けるために行うよう勧めるとされ，グレードＢである．しかしながら，その手術手技は呼吸器外科手術領域では難易度が高い部類に入る．適応は中枢型肺癌などの局所進行肺癌であり，中枢型肺癌の減少や化学放射線療法などの進歩とともに適応症例は減少傾向にあるが，日本における最近のデータでは横ばいである．[2] また，術前補助療法後，胸腔鏡やロボットでの気管気管支形成術など，新たな課題にも直面している．古くて新しい気管気管支形成術について述べる．

2. 適応と成績

肺癌に対する気管気管支切除再建術は，気管切除再建術，分岐部切除再建術，それ以外の気管支切除再建術に分けるのが理解しやすい．

気管切除再建術は，中枢気道疾患に対して行われる．対象疾患である気管悪性腫瘍は呼吸器系腫瘍の約 0.1～0.4% であり，頻度としては多くない．組織学的には，扁平上皮癌が 50～66%，腺様嚢胞癌が 10～15% とされており，この２型で大部分を占める．[3,4] Urdaneta ら[5] の報告

[1]長崎大学大学院医歯薬学総合研究科腫瘍外科．

論文責任者：永安　武．

では，周辺組織への浸潤や遠隔転移のない症例は約 24% であり，早期では症状がでないこともあり，発見時には進行している症例も少なくないことを示している．完全切除が可能であった症例は組織型にかかわらず予後が良好であるという報告や，腺様嚢胞癌は完全切除であれば 5 年，10 年生存率はそれぞれ 51%，33% であり，[4] 手術の効果を強調する報告がみられる．一方，すべての治療を含んだデータで，5 年生存率が腺様嚢胞癌 74.3%，扁平上皮癌 12.6% である報告や，手術が可能であった症例でも 5 年生存率が 15% とする報告もある．[3,5] 組織型で予後が大きく異なり，発見時の進行度から腺様嚢胞癌が手術の適応となることが多い．手術単独の明確な効果を示すデータは少ないが，腫瘍による中枢気道の狭窄，閉塞は重大な状況を招く可能性があるため，切除再建が可能であれば，切除の適応としてよいと考えられる．しかし，切除範囲が 6 cm 以上である，遠隔転移がある，周囲への浸潤や重症な合併疾患などがある場合は，適応外となる．また，術後補助放射線療法（post-operative radiotherapy；PORT）が残存癌のコントロールや生存率の向上に有効であるとの報告もある．[6]

分岐部切除再建術の適応は気管気管支腫瘍であるが，手術に際しては十分な呼吸機能の検査と切除範囲を決定するための生検による病理学的な腫瘍進展の確認が重要となる．組織学的な縦隔リンパ節転移の証明も重要であり，縦隔リンパ節転移は明らかな予後不良因子となるため，合併症のリスクが高い本術式の適応としない場合もある．最近では，縦隔リンパ節の組織学的診断に，endobronchial ultrasound（EBUS）が広く行われるようになってきており，特に手術症例においては，縦隔鏡での診断による組織の瘢痕化や気管支可動性の低下が懸念されるため有効である．術前放射線治療では，45 Gy 以上の照射が行われた症例では本術式の適応としない施設もある．術前放射線治療の術後気管支断端瘻発症への影響に関しては議論があるが，一般的には吻合部合併症の発症を高めると理解するほうがよいであろう．[7] Morbidity は 11～54%，mortality は 2～20% と他の術式と比較して圧倒的に高いが，一方で 2006 年以降の報告では，mortality は 2～7.5% と改善傾向であり，安全性の向上がみられる．[7,8] しかし，リスクが高い術式であり，適応症例の選択，手術手技に関しては慎重である必要がある．

気管支形成術は，これまで広く行われ，安全性も増しているが，肺全摘術との前向き比較試験はない．Shi らの meta-analysis では，sleeve lobectomy は pneumonectomy に対して，術後死亡率，局所再発の点では優れている（odds ratio；術後死亡率：0.50，術後合併症：1.17，局所再発：0.78）．[1] また，吻合合併症は 1.9～6.9% であり，[9,10] 長期生存においても，特に pN0，N1 では sleeve lobectomy が優れているという結果であり，[1,9,10] 外科医の感覚と一致する結果となっている．

3. 標準的手技（気管，気管支）

それぞれの手技について要点を述べる．

麻酔は，気管または分岐部切除を伴う場合は，術野挿管もしくは high frequency jet ventilation（HFJV）による換気が必要となる．また，複雑な手技による術野の確保，酸素化の確保を目的として extracorporeal membrane oxygenation（ECMO）が必要な場合もある．気管支形成術において左右の主気管支を扱う場合は，左右用のダブルルーメンチューブやブロッカーを用いて換気を行う．

気管切除再建術は，気管腫瘍に対する放射線療法，内視鏡的切除術と比較し，予後が良好であるとされている．術前に腫瘍の位置，進展を評価し，縫合に十分な気管が残存することが条件となる．切除可能範囲に関しては，Grillo ら[11] の，最大 6.6 cm，気管の 60% までは切除再建が可能との報告が多く用いられている．また，高齢，亀背，short-stiff neck の症例では，切除範囲は 4 cm 以下程度とされるが，若年，痩せ型，高身長の症例では，6 cm まで切除可能であるとする報告もある．ただし，4 cm 以上の切除では吻合部合併症が有意に上昇するという報告もあり，[12] 実臨床では吻合できない場合の術式の変更や致命的な合併症発症の可能性を考慮すると，4～5 cm 程度までの切除が現実的である．部位別のアプローチもポイントであり，上部気管腫瘍には，襟状切開，胸骨正中切開，中部気管腫瘍では，胸骨正中切開，右開胸などが用いられる．正中アプローチは，肺門や喉頭の受動など，吻合部の緊張緩和へのアプローチが豊富である．下部気管に対しては，右開胸，クラムシェル，胸骨正中切開が用いられ，右胸腔からの視野では右肺門心膜切開や肺靭帯切離などのメリットがある．術中迅速診断による断端の確認は必要であるが，特に腺様嚢胞癌では粘膜下などに肉眼的所見以上に進展していることがある．しかし，過剰な気管切除を避けるために，顕微鏡的な浸潤は許容する必要もある．[13] 縫合では，結節縫合の単独以外に連続縫合を組み合わせる場合があり，3-0 PDS などの吸収糸が用いられることが多い．吻合部を心膜脂肪組織や胸腺で被覆するのが安全であり，頚部の chin suture を 1 週間ほど置くことも，吻合部の緊張を軽減させるために頚部過伸展を予防する意味で安心感が得られる．[13]

分岐部切除の手術手技に関するポイントを列挙する．[8] 切除断端の術中診断，吻合部の緊張緩和，受動を得るための気管，左主気管支前面の剥離，気管側面の血流維持，肺門の心膜切開による受動，背側の血管，リンパ組織の確保による血流維持，頚部の伸展を防ぐ（chin suture）な

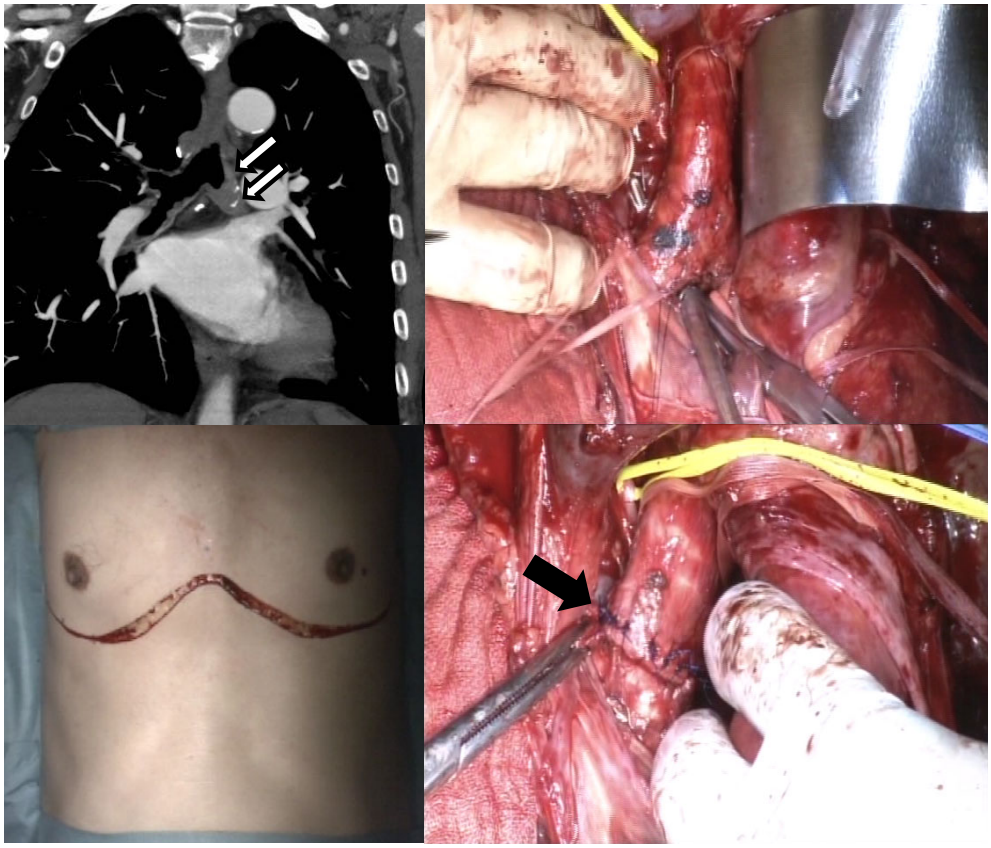

White arrows: tumor. Black arrow: anastomosis.

Figure 1. Left sleeve pneumonectomy using a clamshell incision for lung cancer with carinal invasion.

どである．右 sleeve pneumonectomy では，奇静脈の切離による広い視野の確保は有効である．吻合は様々で，3-0 もしくは 4-0 PDS などの吸収糸を用いることが多く，結節縫合もしくは，軟骨部の結節縫合と膜様部の連続縫合が一般的である．適応症例が少ない左 sleeve pneumonectomy では，大動脈弓があるため，アプローチは胸骨正中切開もしくはクラムシェル切開となる（Figure 1）．稀に二期的に行う場合は，左肺全摘術後に右開胸で行うこともある．肺切除を伴わない分岐部切除術では，再建方法は多岐にわたる．代表的なものは，Double barrel type，Montage type，Barclay type，Grillo type，Eschapasse type などであるが，呼び方も様々である．[14,15] いずれの手技も合併症のリスクは高く，慎重な症例選択が必要である．

標準的な気管支形成術では，一般的には開胸をアプローチとして選択することが多いが，後述のような胸腔鏡による気管支形成術の報告も増えている．技術的には，上記の気管再建や分岐部再建と同様に，血流の保持，吻合部の緊張緩和，そのための心膜，肺靭帯の切離，胸腺や脂肪組織による吻合部の被覆が重要である．吻合には，3-0，4-0 PDS などの吸収糸が多く用いられ，end-to-end か telescope による吻合が選択されている．

4. 気管支肺動脈形成術と Extended sleeve lobectomy

標準的気管支形成術の発展応用手技として，気管支肺動脈形成術や Extended sleeve lobectomy が挙げられる．

気管支肺動脈形成術は，腫瘍が気管支および周囲の肺動脈へと浸潤している場合に行われる．技術的には，気管支形成術を伴わない肺動脈合併切除再建術と同様，ヘパリン 1500～5000 units/body（25～100 units/kg）を投与し，肺動脈の中枢および末梢をクランプもしくは，肺静脈のクランプにより血行を遮断して行う．肺動脈全周の 30～40% 程度の切除であれば直接縫合を行うこともあるが，それ以上であればパッチや管状切除を行う．気管支肺動脈形成術の場合は，気管支吻合を先行させることが多い．肺動脈の切除範囲が長く，吻合が困難な場合

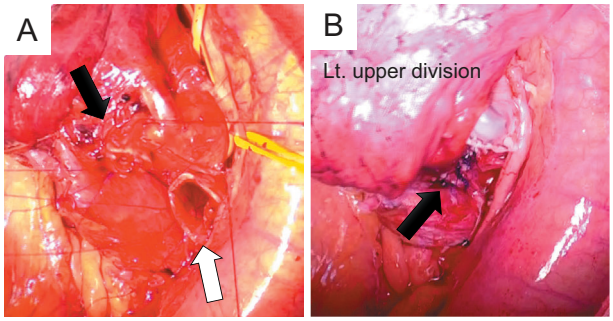

Extended sleeve lobectomy Type C. (A) White arrow: left main bronchus. Black arrow: left upper division bronchus. (B) Black arrow: anastomosis.

	Resection	Reconstruction
Type A	RUL+Seg6 (+RML)	RMB+ BI (or Basal br.)
Type B	LUL+Seg6	LMB+Basal br.
Type C	LLL+Seg4+5	LMB+Upper div. br.
Type D	RMLL	RMB+Upper br.

LLL: left lower lobectomy, LUL: left upper lobectomy, RML: right middle lobectomy, RMLL: right middle lower lobectomy, RUL: right upper lobectomy, Seg:segmentectomy, RMB: right main bronchus, LMB: left main bronchus, BI: bronchus intermedius, br.: bronchus, div.: division

Figure 2. Extended sleeve lobectomy.

は，奇静脈，肺静脈，心膜などの代替血管を用いる．気管支肺動脈切除再建術でもっとも重要なことは，R0 が可能かどうかの術中判断であり，そのために周囲組織の剥離や葉間からの剥離確認が必要となる．手術成績では，以前と比較して mortality は大きく減少し（術後 90 日死亡率；9.8% から 2.5%），手術の安全性は増していると考えられており，[16] さらには，肺癌に対する標準的な気管支形成術と比較して，気管支肺動脈形成術では，安全性，有効性が報告され，[16,17] 近年の術後 5 年生存率は，それぞれ 60.9%, 62.1% と同等もしくは良好であるとする報告もある．[16] したがって，技術的に切除再建が可能で，R0 を達成できるのであれば，施行する価値のある手技といえる．

Extended sleeve lobectomy は，明確な言葉の定義はなく，肺動脈の合併切除再建や気管分岐部切除を含める報告もみられる．多く用いられているのは，標準的な肺葉切除＋気管支管状切除再建術に対して，一葉以上の肺葉切除を伴う気管支形成術であり，より複雑な再建を要する．[18] 術式は 3 タイプもしくは 4 タイプとして報告されており，Okada らの Type A，B，C と Berthet らが加えた Type D で表現するのが理解しやすいであろう[18,19]（Figure 2）．それぞれのタイプは，右上中葉切除（および S^6 切除）切除再建術（Type A），左上葉および S^6 切除再建術（Type B），左舌区および下葉切除再建術（Type C），右中下葉切除再建術（Type D）である．つまり，それぞれの吻合は，右主気管支と下葉気管支（または肺底区気管支），左主気管支と肺底区気管支，左主気管支と上区気管支，右主気管支と右上葉気管支である．[18,19] 手術手技では，吻合する気管支の口径差が大きいこと，末梢側は脆いことが多いこと，吻合部での緊張がかかりやすいこと，動脈の合併切除が必要な場合もあることなどが，標準的な sleeve lobectomy よりも難しい点である．この手技による成績では，R0 が 90～100%，術後吻合部壊死（grade 5），狭窄が 5～13%，局所再発が 0～8.7%，5 年生存率が 62% と標準的な sleeve lobectomy と比較しても遜色はない．[18,19] したがって，技術的に可能であれば選択してよい手技であるといえる．

5. 術前化学放射線療法後の気道再建術

術前化学放射線療法後の肺切除術の安全性については，すでに報告がみられ，high dose（60 Gy 以上）の放射線後であっても安全であることが報告されている．[20] 術前化学療法と外科療法の組み合わせの有効性や，縦隔リンパ節転移陽性症例への術前化学放射線療法は，肺葉切除症例に対しては有効であり，その容認性は良好であるとされている．[20] 肺葉切除以外の術式のデータは少ないが，実臨床では術前化学療法や術前放射線化学療法を施行した症例で，完全切除を目指すにあたり，肺全摘術を

Table 1. Sleeve Lobectomy After Neoadjuvant Chemoradiotherapy in the Literature

Authors	Year	Number	Induction CRT	Induction CT	Morbidity (%)	Anastomosis complication (%)	Mortality (%)	5-year survival
Ohta M	2003	20	16	4	35	5	0	N/A
Rea F*	2008	199	10 (RT only; 19)	14	17.8	5.3 (early) 11.6 (late)	4.5 (30 days)	39.7
Bagan P	2009	42	0	42	23.8	0	2.3	73.4
Gómez-Caro A	2012	26	26	0	37	N/A	0	33
Maurizi G	2013	39	0	39	28.2	2.5	0	64
Gonzalez M	2013	28	16	12	54	10.8	3.6 (90 days)	N/A
Cusumano G	2014	51	22	29	9.8	N/A	3.9 (30 days)	53.8

*Including cases without preoperative treatment. CRT: chemoradiotherapy, CT: chemotherapy, N/A: not available.

回避するための気管支形成術の適応症例も少なからず存在する．化学放射線療法後の気管支形成術に関する報告は多くはないが，成績は比較的良好である.[21-23] 特に，ダウンステージが得られた症例では有効であるとされる.[21] ただし，acute respiratory distress syndrome（ARDS），肺炎，吻合部の治癒遅延などの重篤合併症を引き起こす可能性があるという報告もある.[24] しかし合併症の発症について，通常の気管支形成術と比較して化学放射線療法の有無での差がない，[23] 肺全摘術と比較しても差はないとする報告が多く，[21,22] 肺全摘術を回避する上で許容できる手技である．一方で，化学放射線療法後の気管支形成術は，mortality のリスクになり得ることから勧められないとする報告もある（Table 1）.[17] 報告する施設は，気管支形成術を含めて high volume center であることが多く，良好な成績を得るためには，手術手技の質の担保は重要である．

最近では，化学放射線療法後の Extended sleeve lobectomy についても報告されている.[25] つまり，腫瘍学的に広がりがみられる症例でも，肺全摘術を回避し，積極的に肺を温存するために，手技的に複雑な手術であっても，合併症をある程度は回避でき，意義があるものと考えられる．ただし，ここでも経験豊かな外科医による施行が条件となる．

6. 新たな手術手技（胸腔鏡およびロボット）

近年，胸腔鏡手術やロボット手術普及により，これらを用いた気管気管支形成術の報告も行われてきている.[26-28] 胸腔鏡手術では，手技に対する技術が平均的に向上していると思われ，より複雑な手術手技へと適応を広げていく傾向がある．また，oncological にも同等の成績であるという報告もあり，[26] 技術的に可能であれば，許容できる手技といえる．胸腔鏡手術での利点は，疼痛の軽減，侵襲の低減，早期退院などであるが，より高度な技術が要求される.[27] 技術的には，吻合は結節縫合との組み合わせも含めて，連続縫合を積極的に用いる傾向にある．これは，制限された作業域をより有効に用いる目的であり，縫合時のストレスを低減する目的もある.[26,27] いずれにしても，視野の確保以外に，運針の制限や，縫合時の減圧の困難さなどがあり，必ずしも安全に施行できるものではなく，十分な経験，縫合技術が要求される.[27] ただし，小開胸創よりアプローチし，開胸と同様の手技，機器で行う施設もあり，こちらはより安全性，簡便性において利点があると思われる．また，最近では，Uniport による気管支形成術，気管支肺動脈形成術の報告もみられるが，さらに十分なトレーニングと安全性の確保の上に行う必要がある．

一方で，ロボットによる気管支形成術の報告も増えつつある.[28] これも胸腔鏡手術と同様に手技的に高度であるが，基本的にまずはロボット手術に精通しておく必要がある．胸腔鏡手術と比較して，ロボット手術によるメリットとしては，多関節であることから運針の自由度が高く，3D 画像により開胸術と同様な感覚で施行できるという点が挙げられる．これは，気管支形成術においてより大きなメリットであると考えられる．しかし，ロボットによる呼吸器外科手術は，特に日本においては，まだ少数の呼吸器外科医でのみ行われていることは事実であり，ロボットによる気管支形成術の普及には時間を要すると思われる．ただし，ロボット手術が保険収載された後は，加速度的に普及していくことが予想される．

7. 基礎研究

気道再建に関わる基礎研究は昔から多く存在する．しかし，近年目覚ましい進歩を遂げているのは，人工臓器による再生で，人工気管気管支である．脱細胞化技術の確立で，各臓器における脱細胞再細胞化技術による再生医療が加速している.[29] この中で，気管気管支の脱細胞化再細胞化は加速度的に進歩していった．結果としてヒトへの臨床試験が行われ，成功している．しかし，気道

の再建は一時的な成功には導くことができても，長期的には失敗することが多く，その代償も大きい．原因は，血流の問題と感染症が大きな割合を占める．しかし，研究自体は可能性のあるものであり，今後さらに安全性の高いものが出現する可能性もある．しかし，これらの scaffold は，強度を上げること以外には異物であり，不要なものである．最近ではバイオ 3D プリンターの進歩とともに，scaffold のない，自己細胞からのみからなる気道の再建も行われつつある．[30] まだ小動物の段階ではあるが，将来的に成功すれば，理想的な臓器となり，気道再建手術の適応拡大や成績の向上にも寄与することができるかもしれない．

8. まとめ

気管気管支形成術は，肺癌手術のなかでは高度な技術を要求され，古くから行われてきた．最近では，これまでの技術の蓄積による安全性の向上に加え，新たな技術，研究も行われてきている．歴史のある技術であるが，さらに進化を遂げていくことを期待する．

本論文内容に関連する著者の利益相反：なし

REFERENCES

1. Shi W, Zhang W, Sun H, Shao Y. Sleeve lobectomy versus pneumonectomy for non-small cell lung cancer: a meta-analysis. *World J Surg Oncol.* 2012;10:265.
2. Committee for Scientific Affairs, The Japanese Association for Thoracic Surgery, Masuda M, Okumura M, Doki Y, Endo S, Hirata Y, et al. Thoracic and cardiovascular surgery in Japan during 2014: Annual report by The Japanese Association for Thoracic Surgery. *Gen Thorac Cardiovasc Surg.* 2016;64:665-697.
3. Honings J, van Dijck JA, Verhagen AF, van der Heijden HF, Marres HA. Incidence and treatment of tracheal cancer: a nationwide study in the Netherlands. *Ann Surg Oncol.* 2007;14:968-976.
4. Webb BD, Walsh GL, Roberts DB, Sturgis EM. Primary tracheal malignant neoplasms: the University of Texas MD Anderson Cancer Center experience. *J Am Coll Surg.* 2006;202:237-246.
5. Urdaneta AI, Yu JB, Wilson LD. Population based cancer registry analysis of primary tracheal carcinoma. *Am J Clin Oncol.* 2011;34:32-37.
6. Honings J, Gaissert HA, Weinberg AC, Mark EJ, Wright CD, Wain JC, et al. Prognostic value of pathologic characteristics and resection margins in tracheal adenoid cystic carcinoma. *Eur J Cardiothorac Surg.* 2010;37:1438-1444.
7. Roviaro G, Vergani C, Maciocco M, Varoli F, Francese M, Despini L. Tracheal sleeve pneumonectomy: long-term outcome. *Lung Cancer.* 2006;52:105-110.
8. Mitchell JD, Mathisen DJ, Wright CD, Wain JC, Donahue DM, Allan JS, et al. Resection for bronchogenic carcinoma involving the carina: long-term results and effect of nodal status on outcome. *J Thorac Cardiovasc Surg.* 2001;121:465-471.
9. Deslauriers J, Grégoire J, Jacques LF, Piraux M, Guojin L, Lacasse Y. Sleeve lobectomy versus pneumonectomy for lung cancer: a comparative analysis of survival and sites or recurrences. *Ann Thorac Surg.* 2004;77:1152-1156.
10. Ludwig C, Stoelben E, Olschewski M, Hasse J. Comparison of morbidity, 30-day mortality, and long-term survival after pneumonectomy and sleeve lobectomy for non-small cell lung carcinoma. *Ann Thorac Surg.* 2005;79:968-973.
11. Grillo HC, Dignan EF, Miura T. Extensive resection and reconstruction of mediastinal trachea without prosthesis or graft: an anatomical study in man. *J Thorac Cardiovasc Surg.* 1964;48:741-749.
12. Wright CD, Grillo HC, Wain JC, Wong DR, Donahue DM, Gaissert HA, et al. Anastomotic complications after tracheal resection: prognostic factors and management. *J Thorac Cardiovasc Surg.* 2004;128:731-739.
13. Rea F, Zuin A. Tracheal resection and reconstruction for malignant disease. *J Thorac Dis.* 2016;8(Suppl 2):S148-S152.
14. Grillo HC. Tracheal reconstruction: anterior approach and extended resection. In: Grillo HC, ed. *Surgery of the trachea and bronchi.* Hamilton, London: BC Decker Inc; 2004:517-548.
15. de Perrot M, Fadel E, Dartevelle P. Carinal resection. In: Patterson GA, Cooper JD, Deslauriers J, Lerut AEM, Luketich JD, Rice TW, eds. *Pearsons's Thoracic and Esophageal Surgery.* 3rd ed. Churchill : Livingstone Elsevier; 2008:383-392.
16. Nagayasu T, Yamasaki N, Tsuchiya T, Matsumoto K, Miyazaki T, Hatachi G, et al. The evolution of bronchoplasty and broncho-angioplasty as treatments for lung cancer: evaluation of 30 years of data from a single institution. *Eur J Cardiothorac Surg.* 2016;49:300-306.
17. Rea F, Marulli G, Schiavon M, Zuin A, Hamad AM, Rizzardi G, et al. A quarter of a century experience with sleeve lobectomy for non-small cell lung cancer. *Eur J Cardiothorac Surg.* 2008;34:488-492.
18. Okada M, Tsubota N, Yoshimura M, Miyamoto Y, Matsuoka H, Satake S, et al. Extended sleeve lobectomy for lung cancer: the avoidance of pneumonectomy. *J Thorac Cardiovasc Surg.* 1999;118:710-714.
19. Berthet JP, Paradela M, Jimenez MJ, Molins L, Gómez-Caro A. Extended sleeve lobectomy: one more step toward avoiding pneumonectomy in centrally located lung cancer. *Ann Thorac Surg.* 2013;96:1988-1997.
20. Albain KS, Swann RS, Rusch VW, Turrisi AT 3rd, Shepherd FA, Smith C, et al. Radiotherapy plus chemotherapy with or without surgical resection for stage III non-small-cell lung cancer: a phase III randomised controlled trial. *Lancet.* 2009;374:379-386.
21. Gómez-Caro A, Boada M, Reguart N, Viñolas N, Casas F, Molins L. Sleeve lobectomy after induction chemoradiotherapy. *Eur J Cardiothorac Surg.* 2012;41:1052-1058.
22. Cusumano G, Marra A, Lococo F, Margaritora S, Siciliani A, Maurizi G, et al. Is sleeve lobectomy comparable in terms of short- and long-term results with pneumonectomy after induction therapy? A multicenter analysis.

Ann Thorac Surg. 2014;98:975-983.
23. Gonzalez M, Litzistorf Y, Krueger T, Popeskou SG, Matzinger O, Ris HB, et al. Impact of induction therapy on airway complications after sleeve lobectomy for lung cancer. *Ann Thorac Surg.* 2013;96:247-252.
24. Yamamoto R, Tada H, Kishi A, Tojo T. Effects of preoperative chemotherapy and radiation therapy on human bronchial blood flow. *J Thorac Cardiovasc Surg.* 2000;119:939-945.
25. Toyooka S, Soh J, Yamamoto H, Yamane M, Hattori S, Shien K, et al. Extended sleeve lobectomy after induction chemoradiotherapy for non-small cell lung cancer. *Surg Today.* 2015;45:1121-1126.
26. Nakanishi R, Fujino Y, Yamashita T, Shinohara S, Oyama T. Thoracoscopic anatomic pulmonary resection for locally advanced non-small cell lung cancer. *Ann Thorac Surg.* 2014;97:980-985.
27. Agasthian T. Video-assisted thoracoscopic bronchoplasty. *J Vis Surg.* 2017;3:12.
28. Schmid T, Augustin F, Kainz G, Pratschke J, Bodner J. Hybrid video-assisted thoracic surgery-robotic minimally invasive right upper lobe sleeve lobectomy. *Ann Thorac Surg.* 2011;91:1961-1965.
29. Tsuchiya T, Sivarapatna A, Rocco K, Nanashima A, Nagayasu T, Niklason LE. Future prospects for tissue engineered lung transplantation: decellularization and recellularization-based whole lung regeneration. *Organogenesis.* 2014;10:196-207.
30. Taniguchi D, Matsumoto K, Tsuchiya T, Machino R, Takeoka Y, Elgalad A, et al. Scaffold-free trachea regeneration by tissue engineering with bio-3D printing. *Interact Cardiovasc Thorac Surg.* 2018;26:745-752.