（肺癌．2018;58:196-200）
© 2018 The Japan Lung Cancer Society

CASE REPORT

縦隔原発髄外性形質細胞腫の１切除例

田中雄亮[1]・松本　勲[1]・齋藤大輔[1]・
吉田周平[1]・田村昌也[1]・竹村博文[1]

Mediastinal Extramedullary Plasmacytoma: a Surgical Case

Yusuke Tanaka[1]; Isao Matsumoto[1]; Daisuke Saito[1];
Shuhei Yoshida[1]; Masaya Tamura[1]; Hirofumi Takemura[1]

[1]*Department of Thoracic, Cardiovascular and General Surgery, Kanazawa University, Japan.*

ABSTRACT —— ***Background.*** Plasma cell neoplasms are classified as multiple myeloma and solitary plasmacytomas, the latter of which can be further classified into solitary plasmacytoma of the bone and extramedullary plasmacytoma. We herein report a rare resected case of extramedullary plasmacytoma of mediastinal origin. ***Case.*** An 82-year-old man was referred to our department because an anterior mediastinal nodule was confirmed via computed tomography (CT). CT showed a well-circumscribed tumor at the anterior mediastinum with no findings of mediastinal enlarged lymph nodes or pleura dissemination. Magnetic resonance imaging (MRI) showed no invasion into the surrounding tissue. Fluorodeoxyglucose positron emission tomography (FDG-PET) showed the abnormal accumulation of FDG in the tumor. We suspected that the patient had thymoma, and he underwent simultaneous bilateral thoracoscopic extended thymectomy. A histopathological examination of the 4.0-cm-diameter tumor in the thymus showed invasion and proliferation of plasma cells with nuclear atypia. Immunohistochemical staining showed positivity for λ chain-CD138 and negativity for κ chain-CD20. We also found plasma cell invasion in the thymus outside the tumor, but invasion was not observed in the stump of the resected specimen. Tumor metastasis was not observed in the superior mediastinal lymph node. The patient was diagnosed with mediastinal extramedullary plasmacytoma. After surgery, serum IgG-λ chain monoclonal protein was detected slightly via immunoelectrophoresis, but atypical cells were not clearly observed in the bone marrow. The patient is still alive without disease progression at 25 months post-operatively. ***Conclusion.*** We herein described a rare case of mediastinal extramedullary plasmacytoma.

(*JJLC.* 2018;58:196-200)

KEY WORDS —— Mediastinal tumor, Extramedullary plasmacytoma

Corresponding author: Yusuke Tanaka.
Received December 18, 2017; accepted February 7, 2018.

要旨 —— 背景． 形質細胞性腫瘍は多発性骨髄腫と孤立性形質細胞腫に分類され，後者はさらに骨髄と骨髄外発生に分類でき，縦隔から発生する髄外性形質細胞腫は稀な疾患である．今回，我々は縦隔原発の髄外性形質細胞腫の１切除例を経験したので，文献的考察を加えて報告する．**症例．** 82 歳男性．CT にて前縦隔腫瘤を認め，当科紹介となった．CT では前縦隔に境界明瞭な腫瘤影を認め，縦隔リンパ節腫大や胸膜播種を疑う所見はなかった．MRI では周囲臓器への浸潤を疑う所見はなく，PET では病変に FDG の集積を認めた．胸腺腫を疑い，両側同時進行胸腔鏡下に拡大胸腺摘出術を施行した．病理組織所見は，胸腺内に核異型を伴う形質細胞の増殖からなる 4 cm の腫瘍を認め，免疫染色においてλ鎖・CD138 陽性で，κ鎖・CD20 陰性であった．腫瘍外の胸腺にも形質細胞の浸潤を認めたが，切除断端は陰性であった．以上より縦隔原発形質細胞腫と診断した．術後に血清より IgG-λ型 M 蛋白を認めたが，骨髄生検では明らかな異型細胞は認めなかった．追加治療なしで経過観察しており，術後２年１ヶ月無増悪生存中である．**結論．** 縦隔原発の髄外性形質細胞腫の１例を報告した．

[1]金沢大学先進総合外科．
論文責任者：田中雄亮．
受付日：2017 年 12 月 18 日，採択日：2018 年 2 月 7 日．

索引用語 —— 縦隔腫瘍，髄外性形質細胞腫

はじめに

形質細胞性腫瘍はBリンパ球系細胞由来の形質細胞が腫瘍性増殖をきたしたもので，多発性と孤立性に分類できる．前者は多発性骨髄腫であり，後者はさらに，骨に発生する孤立性形質細胞腫と骨外に発生する髄外性形質細胞腫 extramedullary plasmacytoma（EMP）に分類される．今回我々は縦隔原発 EMP を経験したので，文献的考察も加えて報告する．

症　例

症例：82 歳，男性．

主訴：胸部異常陰影．

既往歴：糖尿病，大腸癌．

喫煙歴：30 本/日×15 年，35 歳より禁煙．

現病歴：前医にて大腸癌，糖尿病の経過観察中であり，尿路感染症に伴う 38℃ 台の発熱精査目的の胸部 CT にて前縦隔結節を認め，当科紹介となった．発熱は抗菌薬の投与で軽快した．

入院時現症：161 cm，59 kg．呼吸音は正常，左右差なし．

血液生化学所見（Table 1）：Cr 1.04 mg/dl と軽度腎機能障害を認め，尿蛋白は（＋/－）であった．その他，血算・生化学検査には異常所見を認めず，腫瘍マーカーでは SCC 1.6 ng/ml，CYFRA 5.7 U/ml，sIL-2R 698 U/ml と軽度上昇を認めた．

胸部単純 X 線：指摘できる異常陰影は認めなかった．

胸部造影 CT（Figure 1）：前縦隔に境界明瞭な径 3.2 cm の腫瘤影を認めた．縦隔リンパ節腫大や胸膜播種を疑う所見はなかった．

胸部造影 MRI（Figure 2）：T1 強調像では等信号，T2 強調像では高信号であった．造影 MRI では漸増性に濃染されたが，周囲臓器への浸潤像は認めなかった．

FDG-PET：腫瘍に一致して，早期相で SUVmax 5.7，後期相で SUVmax 6.1 の FDG 集積を認めた．

以上から胸腺腫を疑い，手術を行った．

手術所見：仰臥位で CO_2 送気を行い，両肺換気下の人工気胸状態とし，両側同時進行で胸腔鏡下に腫瘍も含めて拡大胸腺摘出術を施行した．手術時間は 240 分，出血は少量であった．

切除標本所見：胸腺内に 4.0×3.5×1.7 cm の白色充実性腫瘤を認めた．

病理組織所見（Figure 3）：腫瘍は胸腺内に存在し，類円形の偏在核と核周囲明庭を示す形質細胞の浸潤を認めた．免疫染色では腫瘍細胞はλ鎖・CD138 陽性，κ鎖・CD20 陰性であった．腫瘍外の胸腺にも形質細胞の浸潤を認めたが，切除断端は腫瘍細胞陰性であった．Congo red 染色は陰性で，アミロイドの沈着は認めなかった．切除範囲のリンパ節には腫瘍浸潤や転移は認めなかった．MALT リンパ腫による形質細胞分化の可能性も考えられたが，染色体検査（FISH 法）では MALT1（18q21）遺伝子の転座陽性細胞は認めなかった．

以上より，縦隔原発 EMP と診断した．経過は良好で術後 12 日目に退院となった．

術後検査の血清と尿より IgG-λ型 M 蛋白を検出したが，全身 CT では明らかな病変は認められなかった．また

Table 1. Laboratory Data

<Hematology>		<Biochemistry>		<Tumor marker>	
WBC	5340/μl	TP	8.3 g/dl	CEA	2.0 ng/ml
Neu	71.3%	Alb	4.3 g/dl	SCC	1.6 ng/ml
Eos	1.1%	T-bil	0.9 g/dl	CYFRA	5.7 U/ml
Baso	0.6%	AST	16 IU/*l*	ProGRP	56.2 pg/ml
Lym	22.7%	ALT	16 IU/*l*	HCG-β	＜0.10 ng/ml
Mono	4.3%	LDH	154 IU/*l*	sIL-2R	698 U/ml
Blast	0%	BUN	17 mg/dl		
RBC	4.73×10^6/μl	Cr	1.04 mg/dl	<Urinalysis>	
Hb	14.5 g/dl	Na	143 mEq/*l*	Sugar	－
Ht	42.8%	K	4.3 mEq/*l*	Protein	＋－
Plt	17.6×10^4/μl	Cl	107 mEq/*l*	Occult blood	－
		Ca	9.3 mg/dl		
		CRP	0.1 mg/dl		

腸骨骨髄生検も行ったが，正形成骨髄のみで腫瘍細胞は認めなかった．骨髄の免疫染色ではCD138陽性細胞が散見されたが，骨髄腫の所見は明らかではなかった．

本人の希望で追加治療は行わず経過観察となり，術後2年1ヶ月の現在，無増悪生存中である．

考　察

形質細胞腫瘍は多発性骨髄腫，形質細胞腫，意義不明の単クローン性ガンマグロブリン血症に分類され，さらに形質細胞腫は骨の孤立性形質細胞腫と髄外性形質細胞腫（EMP）に分類される．[1] EMPの発生頻度は全形質細胞由来の腫瘍の5%以下[2]で，原発部位は約70～80%が鼻咽腔や上気道，約7%が消化管，約4.5%が泌尿生殖器，上気道を除く呼吸器系は約1.5%であり，[3,4] 縦隔発生のEMPは稀であると考えられる．

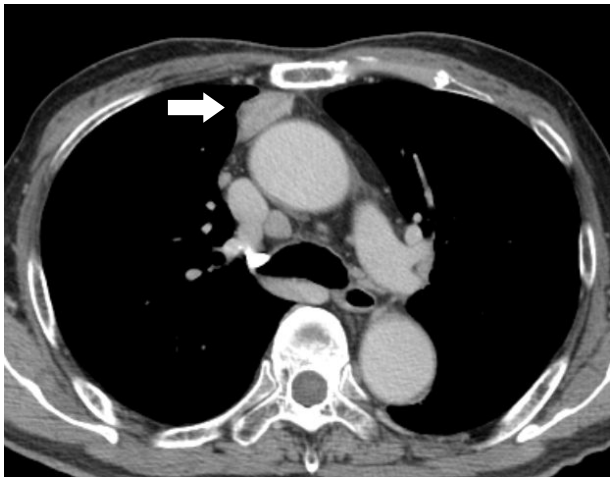

Figure 1. Contrast-enhanced computed tomography of the chest showing a well-circumscribed tumor in the anterior mediastinum (arrow).

EMPの診断については，血液生化学検査では特徴的な所見に乏しく，画像所見では被膜を伴う境界明瞭なものから周囲構造への明らかな浸潤を示すものまで多様であり，特徴的な画像所見はない．[5] 縦隔原発であっても，他の縦隔腫瘍との鑑別は困難であり，診断は術後の病理組織学的所見に依るところが大きい．診断基準は，①血清および尿中M蛋白を認めない（時に少量検出する場合もある），②単クローン性形質細胞による髄外性腫瘤形成，③正常な骨髄所見，④正常な長管骨所見，⑤臓器障害を認めないこと，と定義されている．[1] 自験例では術前に胸腺腫を疑い，手術を行った．術後の検査で血清・尿中からλ型M蛋白が認められたものの，腸骨骨髄生検所見は正常骨髄で，全身骨X線写真では骨透亮像は認めず，多発性骨髄腫は否定的であった．切除範囲のリンパ節には悪性所見を認めなかったため，縦隔原発EMPとして矛盾しないと考えられた．

EMPの治療は，限局している場合は外科的切除が第1選択である．[6] 放射線感受性が高いとされているが，至適照射量などは決まっておらず，完全切除不能な場合は放射線療法もしくは手術および術後放射線療法を行うべきとされている．[3] 頭頚部に限局している場合は外科的治療が第1選択であるが，機能的・美容的欠損を残すと判断されれば放射線療法単独が選択される．化学療法については，造血器腫瘍診療ガイドラインでは再発や難治例について多発性骨髄腫に準じて行うとされているが，推奨グレード2B（比較的低レベルのエビデンスに基づく推奨で，統一したコンセンサスは存在しない）である．

EMPの経過は一般的に緩徐であり，5年生存率は79%と比較的予後良好である．[7] 若年者および腫瘍径5 cm未満などが予後良好因子とされており，[8] 多発性骨髄腫へ

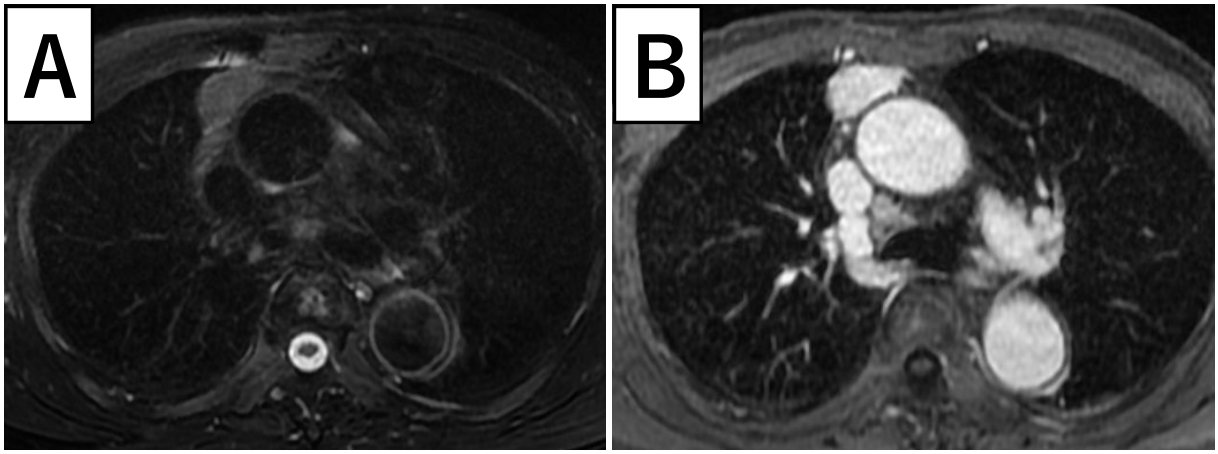

Figure 2. Magnetic resonance imaging (MRI). The tumor showed a high-intensity signal on T2-weighted imaging (**A**). Enhanced MRI showed dense staining incrementally, and no invasion into the surrounding tissue was seen (**B**).

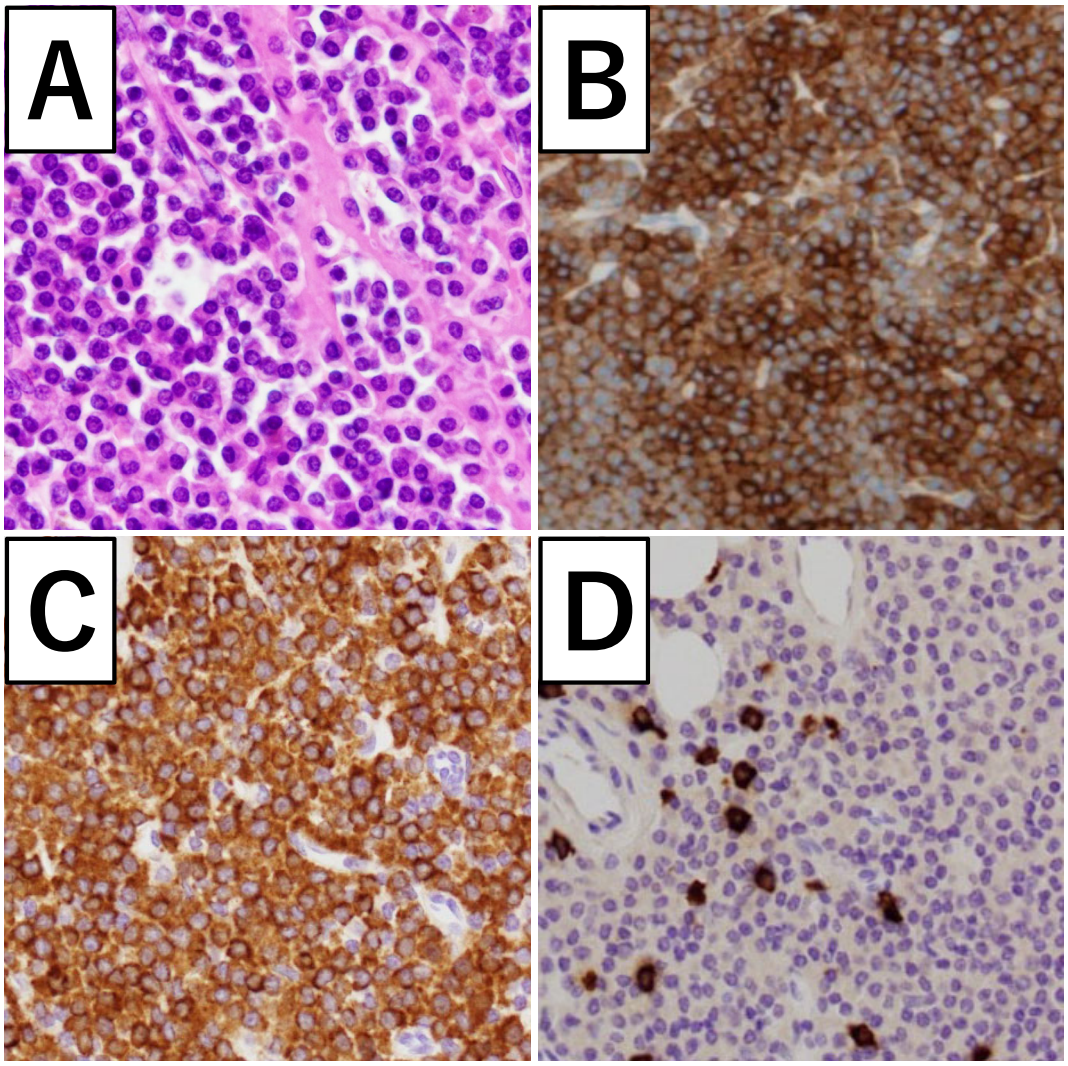

Figure 3. Histopathology of the resected tumor showed diffuse proliferation of atypical plasma cells (**A:** HE, OM×400). Immunohistochemical staining showed positivity for CD138 (**B:** OM×400) and λ chain (**C:** OM×400) and negativity for κ chain (**D:** OM×400). *OM: original magnification.

の進展を示唆する因子として診断時の腫瘍の大きさやM蛋白の存在などが示唆されている.[9] Galieni ら[2]は17.5%で局所および他部位への再発を認め，多発性骨髄腫への進展は15%と報告している．診断から10年以上経過してから多発性骨髄腫へと移行することもあるため,[10] 長期の経過観察が必要であると考えられる.

結　語

縦隔原発髄外性形質細胞腫は稀であり，臨床的診断は困難であるが，完全切除が行われれば，比較的予後良好であると考えられる.

本論文内容に関連する著者の利益相反：なし

REFERENCES

1. The International Myeloma Working Group. Criteria for the classification of monoclonal gammopathies, multiple myeloma and related disorders: a report of the International Myeloma Working Group. *Br J Haematol.* 2003;121:749-757.
2. Galieni P, Cavo M, Pulsoni A, Avvisati G, Bigazzi C, Neri S, et al. Clinical outcome of extramedullary plasmacytoma. *Haematologica.* 2000;85:47-51.
3. Alexiou C, Kau RJ, Dietzfelbinger H, Kremer M, Spiess JC, Schratzenstaller B, et al. Extramedullary plasmacytoma: tumor occurrence and therapeutic concepts. *Cancer.* 1999;85:2305-2314.
4. Weber DM. Solitary bone and extramedullary plasmacytoma. *Hematology Am Soc Hematol Educ Program.* 2005:373-376.
5. 横山新太郎，林田良三，吉山康一，尾崎邦博，西村　寛.

前縦隔に限局発生した髄外性形質細胞腫の 1 切除例．肺癌．2014;54:22-27.
6. Soutar R, Lucraft H, Jackson G, Reece A, Bird J, Low E, et al. Guidelines on the diagnosis and management of solitary plasmacytoma of bone and solitary extramedullary plasmacytoma. *Br J Haematol.* 2004;124:717-726.
7. Shih LY, Dunn P, Leung WM, Chen WJ, Wang PN. Localised plasmacytomas in Taiwan: comparison between extramedullary plasmacytoma and solitary plasmacytoma of bone. *Br J Cancer.* 1995;71:128-133.
8. Nanni C, Rubello D, Zamagni E, Castellucci P, Ambrosini V, Montini G, et al. 18F-FDG PET/CT in myeloma with presumed solitary plasmocytoma of bone. *In Vivo.* 2008;22:513-517.
9. Holland J, Trenkner DA, Wasserman TH, Fineberg B. Plasmacytoma. Treatment results and conversion to myeloma. *Cancer.* 1992;69:1513-1517.
10. Edelstein E, Gal AA, Mann KP, Miller JI Jr, Mansour KA. Primary solitary endobronchial plasmacytoma. *Ann Thorac Surg.* 2004;78:1448-1449.