（肺癌．2018;58:206-210）
© 2018 The Japan Lung Cancer Society

CASE REPORT

経胸壁心臓超音波検査で病勢把握しえたTrousseau症候群を合併した肺腺癌の1例

加藤宏治[1,2]・角　俊行[1]・呉　賢一[2]・
塩野谷洋輔[2]・橋本みどり[2]・西山　薫[2]

A Case of Lung Adenocarcinoma Complicated by Trousseau's Syndrome Evaluated by Transthoracic Echocardiography

Koji Kato[1,2]; Toshiyuki Sumi[1]; Kenichi Kure[2];
Yosuke Shionoya[2]; Midori Hashimoto[2]; Kaoru Nishiyama[2]

[1]Department of Respiratory Medicine and Allergology, Sapporo Medical University School of Medicine, Japan; [2]Department of Pulmonary Medicine, NTT East Sapporo Medical Center, Japan.

ABSTRACT —— ***Background.*** Trousseau's syndrome is a blood coagulation disorder associated with malignant tumors. The cause is often nonbacterial thrombotic endocarditis; however, vegetation is often difficult to detect by transthoracic echocardiography. ***Case.*** The patient was a 50-year-old woman who visited the hospital with a chief complaint of right-sided neck pain. After a detailed examination, the patient was diagnosed with right internal jugular vein thrombosis, cerebral infarction, and lung adenocarcinoma. Transthoracic echocardiography, which was performed to determine the cause of the thromboembolism revealed vegetation on the aortic valve, and the patient was diagnosed with Trousseau's syndrome complicated by nonbacterial thrombotic endocarditis. The patient was treated with systemic chemotherapy and anticoagulation therapy, and the lung adenocarcinoma and thromboembolism improved. The performance of transthoracic echocardiography enabled us to monitor the disappearance of the vegetation over the course of treatment. ***Conclusion.*** We encountered a case in which we could ascertain the state of Trousseau's syndrome with transthoracic echocardiography.

(*JJLC.* 2018;58:206-210)

KEY WORDS —— Trousseau's syndrome, Transthoracic echocardiography, Edoxaban, Lung cancer

Corresponding author: Kaoru Nishiyama.
Received December 18, 2017; accepted March 2, 2018.

要旨 —— 背景． Trousseau症候群は，悪性腫瘍に関連する血液凝固障害である．成因として，非細菌性血栓性心内膜炎が多いとされているが，経胸壁心臓超音波検査では疣腫の検出は困難な場合が多い．**症例．** 50歳女性．右頚部痛を主訴に来院した．精査の結果，右内頚静脈血栓，多発脳梗塞，肺腺癌と診断された．血栓塞栓症の原因検索として施行した経胸壁心臓超音波検査で大動脈弁に疣腫を認め，Trousseau症候群に併発した非細菌性血栓性心内膜炎と診断した．全身化学療法と抗凝固療法を施行し，肺腺癌・血栓塞栓症の軽快を認めた．また，治療経過とともに経胸壁心臓超音波検査で疣腫の消退を経時的に観察することができた．**結論．** 経胸壁心臓超音波検査でTrousseau症候群の病勢を把握しえた症例を経験した．

索引用語 —— Trousseau症候群，経胸壁心臓超音波検査，エドキサバン，肺癌

[1]札幌医科大学医学部呼吸器・アレルギー内科学講座；[2]NTT東日本札幌病院呼吸器内科．
論文責任者：西山　薫．
受付日：2017年12月18日，採択日：2018年3月2日．

はじめに

Armand Trousseau は，1865 年に静脈内血栓が多発する患者では悪性腫瘍の罹患が多いことを初めて報告した.[1] それ以降，Trousseau 症候群は担癌患者における凝固線溶系異常をきたす病態として知られている.

今回我々は，経胸壁心臓超音波検査（transthoracic echocardiography；TTE）で非細菌性血栓性心内膜炎（nonbacterial thrombotic endocarditis；NBTE）による疣腫を検出でき，治療による疣腫の消退を経時的に観察することができた. また, Trousseau 症候群に対する直接作用型経口抗凝固薬（direct oral anticoagulant；DOAC）の使用も経験したので，若干の知見を踏まえ報告する.

症　例

症例：50 歳女性.

主訴：右頚部痛.

既往歴：虫垂炎.

家族歴：特になし.

生活歴：喫煙：1 日 20 本×30 年間.

現病歴：患者は右頚部痛のため当院を受診した．造影 CT で右内頚静脈に血栓, 右肺中葉無気肺を認めた. 前医よりエドキサバンの治療が開始され，中葉無気肺の精査のため当科紹介された．画像所見より肺癌が疑われ，気管支鏡検査，全身精査の結果，右肺中葉原発の肺腺癌 cT4N3M1b Stage IV（肺癌取扱い規約第 7 版）と診断された．診断後の血液検査で血小板が低下しており，精査加療目的に入院した.

入院時現症：身長 163.9 cm，体重 49.25 kg，体温 36.7℃，脈拍 109 回/分 整，血圧 99/58 mmHg，経皮酸素飽和度 93%（室内気），Japan Coma Scale 1，右頚部の腫脹を認め，心音は整，心雑音なく，呼吸音は右中肺野の減弱を認めた．上下肢の感覚・筋力の低下・左右差は認めなかった.

入院時検査所見：血液学的検査では白血球 12900/μl と上昇し，血小板 50000/μl と顕著な低下を認めた．生化学検査では LDH 671 IU/*l*，CRP 1.84 mg/dl と上昇を認め, 凝固・線溶系検査では PT 活性は 56.5% と低下し, D-dimer 36.4 μg/ml, FDP 68.3 μg/ml の上昇を認めた. 抗核抗体陰性，プロテイン C 活性 77%，プロテイン S 活性 62%，抗カルジオリピン抗体≦8，抗 CL・β2GPI 抗体≦1.2 でいずれも正常であった．腫瘍マーカーは CEA 6.1 ng/ml，SLX 64 U/ml と上昇を認めた.

造影 CT 写真：右中葉無気肺を認め，対側縦隔から対側鎖骨上窩のリンパ節腫大を認めた．また，右内頚静脈から右腕頭静脈にかけて血栓を認めた．さらに左後脛骨静脈と右内側肺底動脈（A7）にも血栓を認めた.

造影 MRI：両側大脳や左小脳に増強効果を示す多発脳転移と，拡張強調画像で高信号を呈するも増強効果を示さない急性期～亜急性期の多発脳梗塞を認めた（Figure 1）.

気管支鏡検査：右中葉入口部をほぼ閉塞する光沢のあるポリープ状の腫瘍を認めた.

臨床経過：全身性の血栓塞栓症の原因検索として，TTE を施行した．卵円孔開存は認めず，大動脈弁右冠尖に 6×5 mm，無冠尖に 7×5 mm の疣腫を認めた. 明らかな感染兆候はなかったため，血液検査結果などから，腫瘍細胞が凝固亢進状態を引き起こした Trousseau 症候群に併発した NBTE と診断した. また右肺動脈血栓については，左後脛骨静脈の血栓は微小であり，右内頚静脈の血栓が大きく関与したと考えられた.

前医よりエドキサバン内服中であったが，経時的に血小板の低下や D-dimer の上昇を認め，同剤の有効性は乏しいと判断した. 第 14 病日よりエドキサバンをヘパリン Na の持続静脈内投与に変更したところ, 血小板の上昇や D-dimer の低下を認めた．EGFR，ALK 遺伝子変異検査はともに陰性であったため, 第 22 病日よりカルボプラチン（carboplatin；CBDCA），ペメトレキセド（pemetrexed；PEM）の 2 剤併用療法を開始した．全脳照射は，患者希望により施行しなかった．治療反応は良好で明らかな有害事象なく経過した. 自宅退院を目指し第 35 病日よりワルファリンの併用を開始し, 第 41 病日に国際標準比（INR）2.0 を確認しヘパリン Na を中止したところ，血小板の低下や D-dimer の再上昇を認めた．ワルファリンの効果は乏しいと判断し, 第 44 病日よりヘパリン Na の持続静脈内投与を再開した．その後，第 48 病日よりヘパリン Ca の皮下注射 1 万単位 1 日 2 回に変更したところ，D-dimer の再上昇はなく退院した．CBDCA，PEM の 2 剤併用療法を 6 コース施行後の画像評価で腫瘍の縮小を認め, 右内頚静脈血栓の縮小, 左後脛骨静脈・右内側肺底動脈血栓の消失を認めた．多発脳転移は縮小し，脳梗塞の増悪もなかった．また，TTE で大動脈弁の疣腫も消失していた（Figure 2）．その後は PEM 単剤の維持療法を継続し，ヘパリン Ca 皮下注射は第 185 病日に一度中止したが，増悪なく経過した（Figure 3）.

考　察

本例は，一般的に検出困難とされる TTE で NBTE による疣腫を検出でき，治療による疣腫の消退を経時的に観察することができた. また, Trousseau 症候群に対する DOAC の使用は報告例が少なく，今回経験したのでここに報告した.

Trousseau 症候群は担癌患者における凝固・線溶系異常をきたす病態として知られているが，現在国際的な定

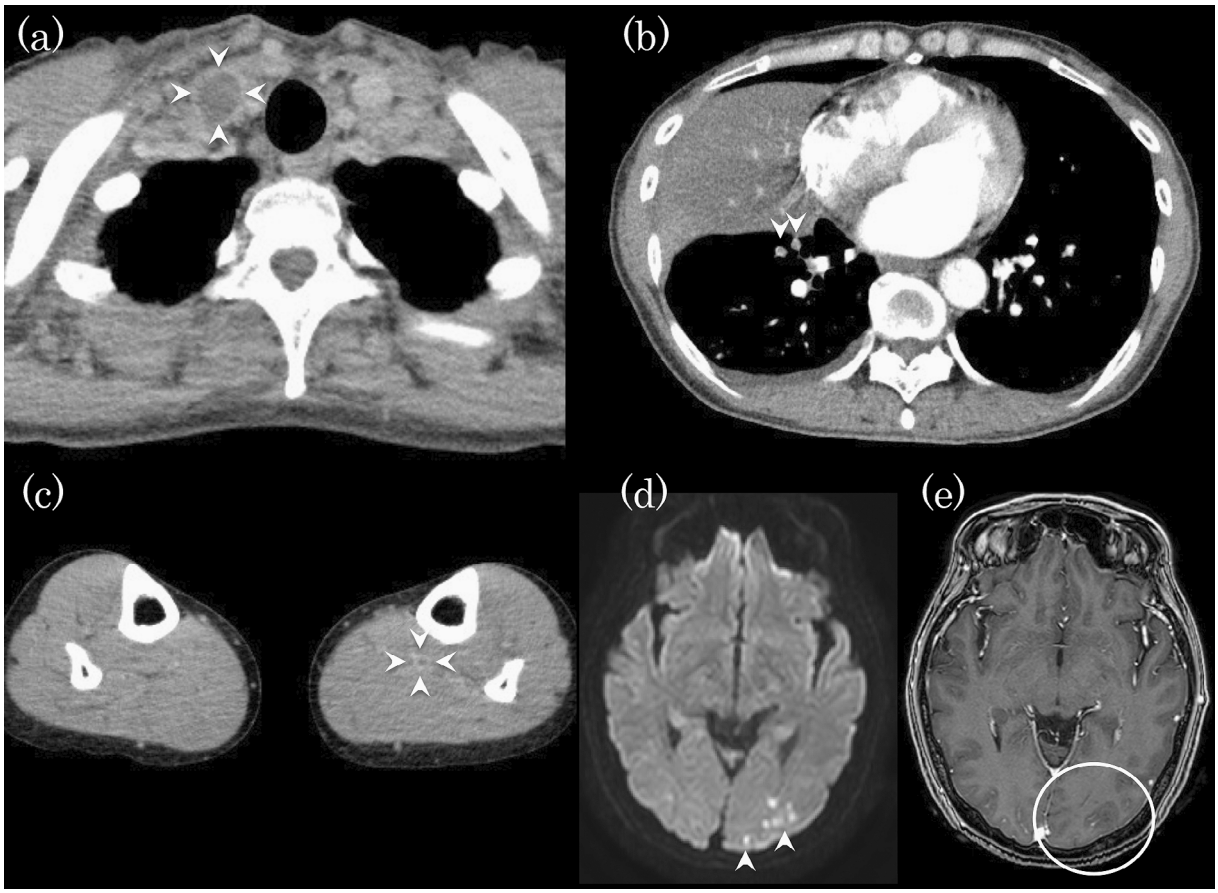

Figure 1. The imaging findings on admission. Contrast-enhanced CT showed thrombosis in the right internal jugular vein **(a)**, the medial basal segmental artery of the right lung **(b)** and the left posterior tibial vein **(c)**. Each of the arrowheads indicate thrombosis. Brain MRI showed multiple acute/subacute cerebral infarctions with areas of high signal intensity on diffusion-weighted imaging (arrowheads) **(d)**; a non-enhanced lesion was observed on contrast-enhanced T1-weighted imaging (white circle) **(e)**.

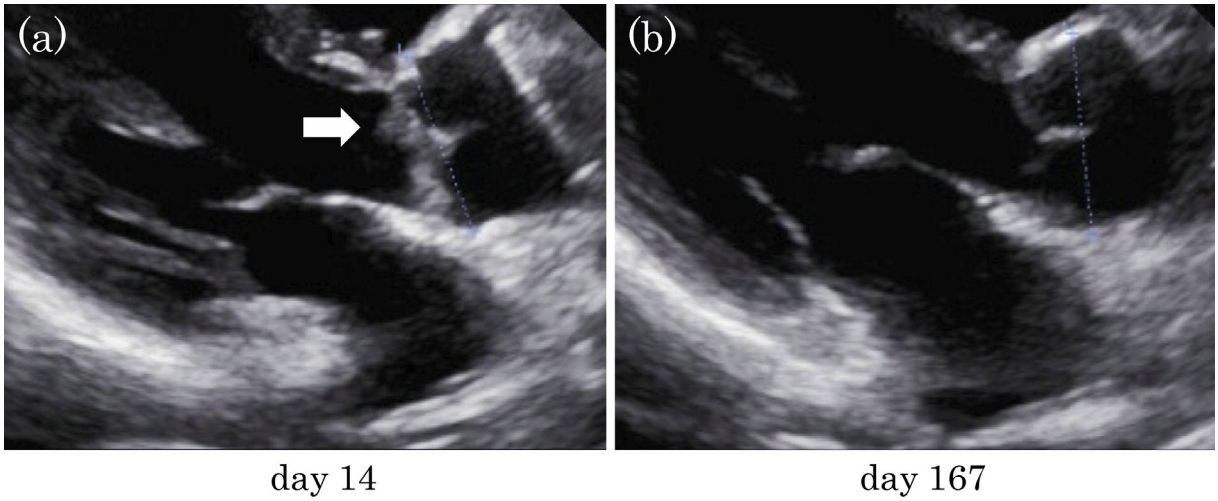

Figure 2. Parasternal long axis tomography imaging of transthoracic echocardiography before and after treatment. **(a)** Transthoracic echocardiography on day 14 showed vegetation on the right coronary cusp of the aortic valve (arrow). **(b)** Transthoracic echocardiography on day 167 showed the disappearance of the vegetation.

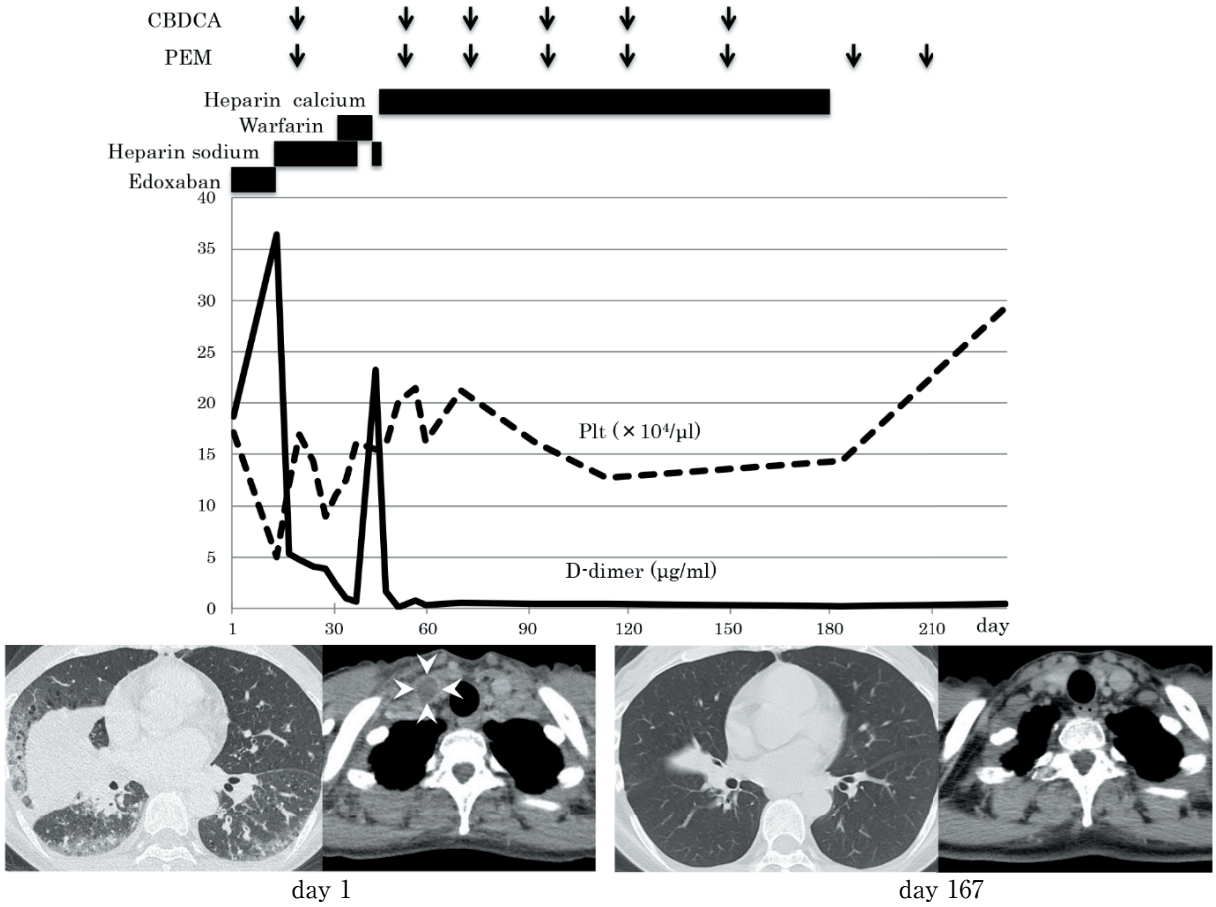

Figure 3. The clinical course. Chest CT at day 1 showed right middle lobe atelectasis. The white arrowheads indicate the site of right internal jugular vein thrombosis. These lesions were found to have regressed on day 167. Abbreviations. CBDCA, carboplatin; PEM, pemetrexed; Plt, platelet.

義として確立したものはなく，悪性腫瘍に関連する血液凝固障害，あるいはそれに起因する動静脈血栓症全般を指すことが多い.[2] 一方，我が国では悪性腫瘍に脳梗塞を合併する病態が Trousseau 症候群の疾患概念とされており，その特徴は多発脳梗塞であり，播種性血管内凝固症候群を合併する.[3] 凝固能亢進に伴う血栓・塞栓症という点では，国際的な Trousseau 症候群と本質的には同様の病態と言える.

Trousseau 症候群に伴う脳梗塞の成因の多くは，NBTE による心原性脳塞栓症が多く報告されているが，その他に，深部静脈血栓症（deep vein thrombosis；DVT）を併発した卵円孔開存（patent foramen ovale；PFO）による奇異性脳塞栓症の報告も増加している.[3] NBTE では，感染性心内膜炎とは異なり弁破壊を伴わないので，心雑音を聴取することは稀である．また，直径 3 mm 以下かつ多発性に見られることが多いため，最適な条件下でも，診断可能な血栓の大きさは TTE では 3 mm 程度とされており，検出困難な場合が多い.[4] したがって，より検出感度が高い経食道心臓超音波検査（transesophageal echocardiography；TEE）が，NBTE を疑った際の第 1 選択とされている．しかし，TEE でも疣腫検出率は 18% と低く,[5] また TTE と比べて侵襲性が高いため，Trousseau 症候群を併発している担癌患者では全身状態の問題から施行できない場合が多い. また，NBTE の疣腫形成には長期間を要さないとされており,[6] 頻回の心臓超音波検査が必要な場合もある．本邦では，本例のような 6〜7 mm 程度の疣腫を TTE で検出した報告は，検索しえた限りでは認めず，TEE もしくは病理解剖で診断されている．本例は痩身かつ気腫性変化が軽度と好条件であったため，TTE で検出可能であった．本例のように侵襲性の低い TTE でも疣腫の検出・病勢把握に有用な場合があり，Trousseau 症候群を疑った場合は，積極的に TTE を検討する必要がある.

Trousseau 症候群の治療は，原病である悪性腫瘍に対する治療が第 1 選択である．しかし，血栓の進展防止，血栓塞栓症の再発防止を目的とした抗凝固療法も重要で

あり，抗凝固療法の第1選択薬は未分画ヘパリン（unfractionated heparin；UFH）である．海外では低分子ヘパリン（low-molecular-weight heparin；LMWH）の有効性についての報告[7]があるが，本邦では保険適応となっていない．一般的に血栓塞栓症の治療にははじめにUFHを短期間使用し，その後ワルファリンなどの経口抗凝固薬に切り替えることが多いが，Trousseau症候群においてはワルファリンの有効性について否定的な報告が多い．これは，UFHがワルファリンと比べて多様な作用機序を有しているためと考えられており，1つには癌由来のムチンがセレクチンを介して血小板や白血球に反応して微小血栓を形成することをUFHが阻害することが知られている．[8] この点がTrousseau症候群においてUFHが有効である一因と考えられている．本例ではワルファリンによる再発防止効果はえられなかった．病理検体上ムチン産生は確認できなかったが，経気管支生検による微小検体であったため，原発巣にムチン産生腫瘍のコンパートメントが含まれていた可能性は否定できない．

また，近年エドキサバンなどのDOACが臨床応用され，有効性が期待されているが，初期治療における報告例[9-11]は少なく，効果は不明である．American Society of Clinical Oncology Clinical Practice Guidelineでは，癌関連静脈血栓塞栓症（venous thromboembolism；VTE）患者の治療で，初期治療として5〜10日間LMWHを投与し，二次予防として最低6か月LMWHを使用することを推奨している．[12] この二次予防に関してHokusai-VTE cancer studyが行われ，VTEの再発においてエドキサバンのLMWHに対する非劣性が示された．[13] 本例ではエドキサバンによる初期治療が行われたが，効果はなかった．エドキサバンによる初期治療に関する報告は少なく効果は未だ不明であるが，UFHが有効であったことからは前述したワルファリンと同様の理由も考えられた．一方でUFH，抗癌剤によりVTEが改善した現在は，エドキサバンの二次予防としての有用性があるかもしれない．しかしながら，Trousseau症候群自体が多様性を示すため，それぞれの病態別に対する治療効果について今後の報告が期待される．

本例は自己注射の負担が大きく，ヘパリンCa皮下注射は6か月で投与を終了した．可能であればTEEによる疣腫の詳細な確認が望ましいが，患者の拒否により施行していない．また，経口抗凝固薬についても以前無効であったため，投薬せずに経過観察している．現在もPEM維持療法継続中であり，腫瘍ならびにTrousseau症候群の増悪は認めていない．今後も慎重な加療および病勢把握の継続が必要である．

結　語

今回，我々は多発脳梗塞を伴うTrousseau症候群において，TTEで疣腫を検出し，さらに治療反応性を観察することができた．

本論文内容に関連する著者の利益相反：なし

REFERENCES

1. Trousseau A. Phlegmasia alba dolens. *New Sydenham Society.* 1865;3:94.
2. Varki A. Trousseau's syndrome: multiple definitions and multiple mechanisms. *Blood.* 2007;110:1723-1729.
3. 内山真一郎．トルーソー症候群．日内会誌．2008;97:1805-1808.
4. Lopez JA, Ross RS, Fishbein MC, Siegel RJ. Nonbacterial thrombotic endocarditis: a review. *Am Heart J.* 1987;113:773-784.
5. Dutta T, Karas MG, Segal AZ, Kizer JR. Yield of transesophageal echocardiography for nonbacterial thrombotic endocarditis and other cardiac sources of embolism in cancer patients with cerebral ischemia. *Am J Cardiol.* 2006;97:894-898.
6. Rosen P, Armstrong D. Nonbacterial thrombotic endocarditis in patients with malignant neoplastic diseases. *Am J Med.* 1973;54:23-29.
7. Lee AY, Levine MN, Baker RI, Bowden C, Kakkar AK, Prins M, et al. Low-molecular-weight heparin versus a coumarin for the prevention of recurrent venous thromboembolism in patients with cancer. *N Engl J Med.* 2003;349:146-153.
8. Wahrenbrock M, Borsig L, Le D, Varki N, Varki A. Selectin-mucin interactions as a probable molecular explanation for the association of Trousseau syndrome with mucinous adenocarcinomas. *J Clin Invest.* 2003;112:853-862.
9. Yoshida K, Kimura T, Aburakawa Y, Suzuki Y, Kuroda K, Yahara O. Recurrent ischemic stroke in a patient with the Trousseau syndrome treated with dabigatran. *J Stroke Cerebrovasc Dis.* 2014;23:1724-1726.
10. Toratani M, Hayashi A, Nishiyama N, Nakamura H, Chida R, Komatsu T, et al. Thrombosis in an internal jugular vein and an upper limb deep vein treated with edoxaban. *Intern Med.* 2017;56:1053-1055.
11. Beyer-Westendorf J, Werth S, Folprecht G, Weiss N. Trousseau's syndrome in a patient with adenocarcinoma of unknown primary and therapy-resistant venous thrombosis treated with dabigatran and fondaparinux. *Br J Clin Pharmacol.* 2011;72:715-716.
12. Lyman GH, Bohlke K, Khorana AA, Kuderer NM, Lee AY, Arcelus JI, et al. Venous thromboembolism prophylaxis and treatment in patients with cancer: American Society of Clinical Oncology Clinical Practice Guideline update 2014. *J Clin Oncol.* 2015;33:654-656.
13. Raskob GE, van Es N, Verhamme P, Carrier M, Di Nisio M, Garcia D, et al. Edoxaban for the treatment of cancer-associated venous thromboembolism. *N Engl J Med.* 2017. doi: 10.1056/NEJMoa1711948