（肺癌．2018;58:211-215）
© 2018 The Japan Lung Cancer Society

CASE REPORT

von Recklinghausen 病に合併した悪性末梢神経鞘腫術後の高悪性度肺転移の 1 切除例

鈴木尚樹[1]・正岡俊明[1]・佐藤　昂[2]・
河上英則[2]・内ヶ崎新也[3]・和泉典子[4]

A Case of High-grade Lung Metastasis with Malignant Peripheral Nerve Sheath Tumor in a Patient with von Recklinghausen Disease

Naoki Suzuki[1]; Toshiaki Masaoka[1]; Ko Sato[2];
Hidenori Kawakami[2]; Shinya Uchigasaki[3]; Noriko Izumi[4]

[1]Department of Thoracic Surgery, [2]Department of Respiratory Medicine, [3]Department of Pathology, [4]Department of Internal Medicine, Tsuruoka Municipal Shonai Hospital, Japan.

ABSTRACT —— ***Background.*** The most common metastatic site of malignant peripheral nerve sheath tumor is lung, and the long-term survival can be expected with complete resection; however, the surgical indications need to be judged carefully. ***Case.*** A 23-year-old man had been diagnosed with von Recklinghausen disease at birth. The patient had undergone resection of the nasal root tumor and been subsequently diagnosed with malignant peripheral nerve sheath tumor. Two years later, he was admitted to our hospital with a complaint of right-sided chest pain, and chest X-ray revealed a circular nodule in the lower left lung field. Computed tomography (CT) indicated a tumor in the left lower lung lobe and the left adrenal gland. Positron emission tomography-CT showed a high accumulation in both the lung and adrenal gland lesions. A bronchoscopic examination revealed no malignant cells; however, malignant tumor of the lung was suspected based on the course and imaging findings, so for a definite diagnosis and treatment, he underwent a resection of the left lung S^8 area. A pathological examination showed the transition of malignant peripheral nerve sheath tumor. Immunostaining suggested that the numbers of S100 protein-positive cells were fewer than in the nasal root tumor, and the MIB-1 labeling index was high, and metastases increased over time. In June, the left adrenal gland and left kidney tumor were excised; however, rapid progression of the disease was observed, and the patient ultimately died in August. ***Conclusion.*** In the postoperative metastasis of malignant peripheral nerve sheath tumor, whether or not to perform surgery must be carefully considered based on the malignancy of the disease determined according to the pathological histology and immunostaining.

(*JJLC.* 2018;58:211-215)

KEY WORDS —— Malignant peripheral nerve sheath tumor, von Recklinghausen disease, Metastasectomy, Pulmonary metastasis, Malignant conversion

Corresponding author: Toshiaki Masaoka.
Received November 9, 2017; accepted March 4, 2018.

要旨 —— 背景． 悪性末梢神経鞘腫における転移病巣は肺が最多であり，完全切除により長期生存が期待できる可能性があるが，手術適応に関しては慎重に判断する必要がある．**症例．** 23 歳，男性．生下時に von Recklinghausen 病と診断された．2015 年に鼻根部腫瘍を切除され，悪性末梢神経鞘腫と診断された．2017 年 4 月に右胸痛のため撮影した胸部単純 X 線で左下肺野に結節影を認め，CT では左肺下葉と左副腎に腫瘍を認めた．PET-CT では肺，副腎の両病変に高集積を認めた．気管支鏡検査では悪性細胞を認めなかったが経過と画像から肺の悪性腫瘍を疑い，確定診断と治療目的に左肺 S^8 区域切除を施行し，悪性末梢神経鞘腫の転移と診断した．S100 蛋白

鶴岡市立荘内病院 [1]呼吸器外科，[2]呼吸器科，[3]病理科，[4]内科．
論文責任者：正岡俊明．
受付日：2017 年 11 月 9 日，採択日：2018 年 3 月 4 日．

陽性細胞が鼻根部腫瘍に比して少なく，MIB-1 labeling index は高値であり，免疫染色上，悪性度が増したことが示唆された．その後は左副腎・左腎腫瘍摘出術を施行したが，急速な病勢の進行のため 8 月に死亡した．**結論．** 悪性末梢神経鞘腫術後の再転移では，病理組織像や免疫染色の結果から悪性度を評価し，手術適応を慎重に判断する必要がある．

索引用語 —— 悪性末梢神経鞘腫，von Recklinghausen 病，転移巣切除，肺転移，悪性転化

はじめに

von Recklinghausen 病（以下 VRD）は常染色体優性の遺伝性疾患であり，10% ほどで神経線維腫の悪性化（悪性末梢神経鞘腫（malignant peripheral nerve sheath tumor：MPNST））が見られる．MPNST は化学療法抵抗性であり，外科的切除機会を逸しないよう慎重な経過観察が必要と考えられる．今回我々は，VRD に合併した MPNST（鼻根部）切除後の肺転移症例の 1 切除例を経験したので報告する．

症　例

症例：23 歳，男性．

主訴：右胸痛．

既往歴：鼻根部 MPNST（21 歳，手術）．

家族歴：母親が VRD．

喫煙歴：なし．

現病歴：生下時に頭蓋骨欠損や神経線維腫があり VRD と診断された．2015 年 4 月に鼻根部の増大する腫瘍を切除された．腫瘍は 50×45×40 mm で被膜に覆われ，腫瘍細胞は紡錘形が主体で血管やリンパ管侵襲は見られなかった．腫瘍のみ摘出のため浸潤の深さは不明であった． 断端までの距離は最小で 0.25 mm 程度の幅の，非腫瘍性線維性結合織を腫瘍周囲に認めた．免疫染色では腫瘍細胞の大部分が S100 蛋白陽性であり，MIB-1 labeling index は 45.3% であった．以上より MPNST と診断された．2017 年 4 月に右胸痛があり当院整形外科を受診し， 胸部単純 X 線で左下肺野に結節影を指摘された．CT では左下葉に腫瘤影を認め，左副腎にも腫瘤影を認めた．気管支鏡検査の擦過・洗浄細胞診では悪性細胞を認めなかった．肉眼上，鼻根部には局所再発を示す所見はなかった．経過からは MPNST の肺・副腎転移を疑ったが，副腎転移を伴う肺癌の可能性も否定できず，確定診断と治療目的に手術を施行する方針となり，2017 年 5 月下旬に入院した．

入院時現症：身長 158.2 cm，体重 37 kg，体温 37.0℃，脈拍 80/min， 血圧 148/92 mmHg， SpO_2 98%（室内気），PS 1，食欲低下があり高度のるい痩を呈していた．右顔面は変形しており顔面非対称で，体幹部にはカフェオレ斑が見られた．頭部に 2〜3 cm 大の発赤を伴う結節が散在しており，左大腿部には 3 cm 大の皮下腫瘤があった．眼瞼結膜は蒼白なし．心雑音なし．呼吸音は清で左右差なし．腹部は平坦・軟，圧痛なし．下腿浮腫なし．血液生化学所見：特記すべき異常なし．腫瘍マーカー（CEA，CYFRA，SCC，SLX，ProGRP）はすべて基準値以下．呼吸機能検査：VC 2.30 *l*，%VC 57.9%，$FEV_{1.0}$ 1.80 *l*，$FEV_{1.0\%}$ 90.5%，拘束性換気障害を認めた．

画像所見：胸痛を主訴に来院した際の胸部単純 X 線（肋骨撮影）にて左下肺野に 30 mm 大の結節を認め（Figure 1），主訴である右側には明らかな画像所見は見られなかった．胸部 CT では左肺下葉 S^8 に 30 mm の辺縁平滑な結節を認めた（Figure 2a）．さらに左副腎に 32×22 mm の腫瘤を認めた（Figure 2b）．PET-CT では肺と副腎の両病変に FDG の高集積を認め，SUVmax はそれぞれ 11.31，10.22 であった（Figure 3a，3b）．受診から 1 か月後の術前 CT では肺・副腎病変の増大を認めた（Figure 4a，4b）．また肺病変の末梢に新たに胸膜と連続する陰影が出現し，神経線維腫や炎症性変化が疑われた（Figure 4c）．

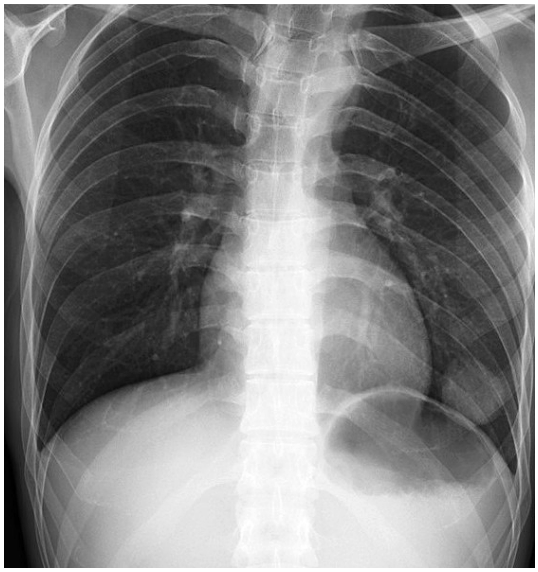

Figure 1. Chest radiograph showing a round 30-mm tumor in the lower left lung field.

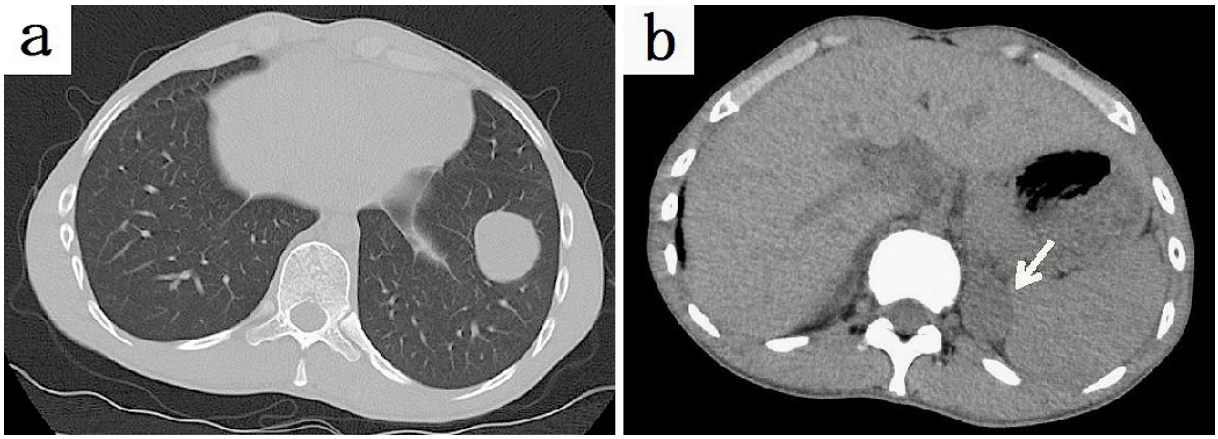

Figure 2. Computed tomography showing a round 30-mm tumor in the left lower lung lobe **(a)** and a 32×22-mm tumor in the left adrenal gland **(b)**.

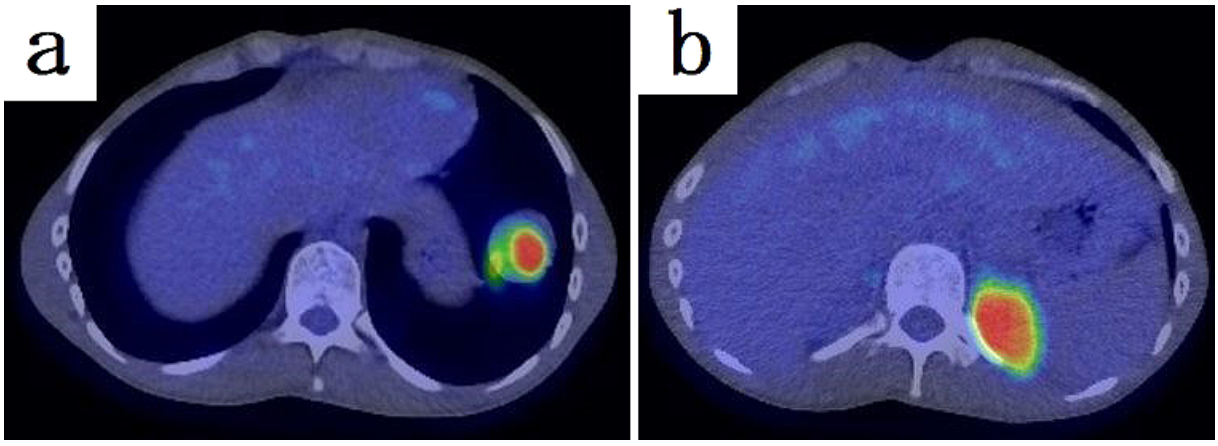

Figure 3. The accumulation of FDG was detected in the left lung **(a)** and the left adrenal gland **(b)**.

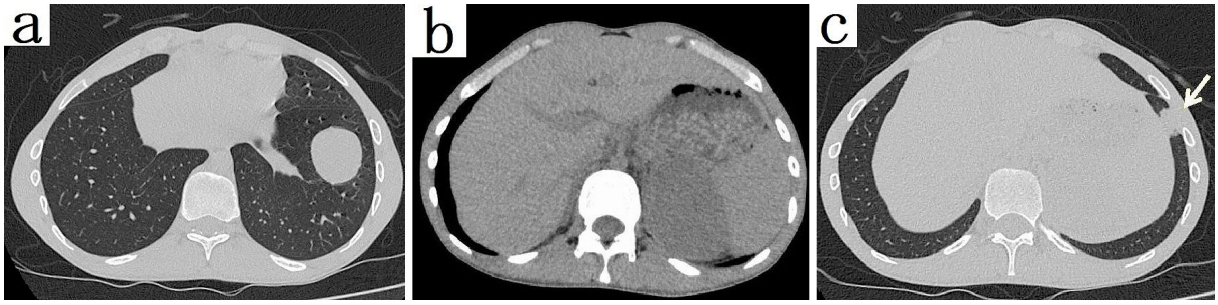

Figure 4. Computed tomography findings before the operation showing tumor progression (38-mm mass in S^8 of the left lung **[a]** and 66×48-mm mass in the left adrenal gland **[b]**) and the emergence of a tumor mass in the peripheral tumor in the left lower lobe **(c)**.

手術所見：手術は３ポート，完全胸腔鏡下に行った．左 S^8 の腫瘍は肺表面の胸膜変化はなく，軽度の盛り上がりで認識可能であった．その尾側には出血斑様の紫色の硬結が見られた．S^{10} 背側には白色の小結節を認め胸膜播種が疑われた．全身状態及び肺活量低下を考慮して S^8 区域切除術とし，下葉切除はせず最後に S^{10} の小結節を部分切除して終了した．術後の経過は良好で２日目にドレーンを抜去した．

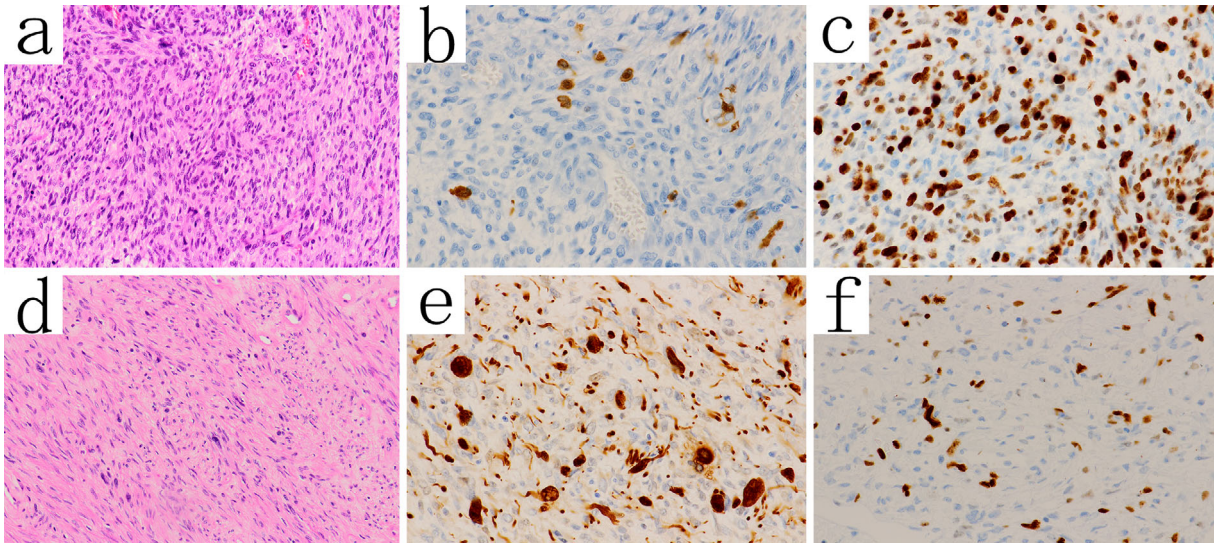

Figure 5. Microscopic findings and the results of immunohistochemistry (**[a]**, **[b]**, and **[c]** are of the left lung, while **[d]**, **[e]**, and **[f]** are of the nasal root). The tumors show proliferation of atypical spindle-shaped cells arranged in parallel or crossing patterns (low-power view, H&E stain). Positivity for S100 protein was noted in fewer tumor cells in the lung lesions than in the nasal root nodules (**b, d**). The MIB-1 labeling indexes were 86.7% (**c**) and 45.3% (**f**).

病理所見：左肺 S^8 腫瘍は 45×35×30 mm で白色，S^{10} 腫瘍は 6×5×3 mm で白色であった．ともに様々な程度の細胞密度の紡錘形細胞の増殖が見られ，錯綜配列や柵状配列を呈していた（Figure 5a）．S^{10} 腫瘍は胸膜播種ではなく胸膜下への肺内転移であった．いずれも 2015 年に切除した鼻根部腫瘍（Figure 5d）と同様の病理所見であり，MPNST の転移であると考えられた．鼻根部腫瘍と比べると肺腫瘍の方がより細胞密度が高く，核異型が目立ち，免疫染色では S100 蛋白の陽性細胞が少数となっていた（Figure 5b，5e）．MIB-1 labeling index は肺腫瘍，鼻根部腫瘍でそれぞれ 86.7%，45.3% であった（Figure 5c，5f）．術前 CT で S^8 腫瘍の末梢に確認された腫瘤は出血巣であった．

術後経過：副腎病変も同様に MPNST の転移であると考えられ，2017 年 6 月に左副腎・左腎摘出術を施行した．病理結果は MPNST の副腎転移であった．術後 1 か月後の CT で新たに骨浸潤を伴う脳転移，多発皮膚病変，肺転移が出現し，積極的治療の適応はないと判断し，緩和ケアを中心とした治療を行う方針となった．病勢は急激に進行し，肺手術後 4 か月の 2017 年 8 月に死亡した．

考　察

MPNST は軟部肉腫の約 6% を占め，その 40% は VRD に併発する．VRD に併発する MPNST は既存の神経線維腫の悪性化とされ，その頻度は 10% ほどと報告されている．[1] 腫瘍の発生部位としては大多数が頭頸部，四肢，体幹であり，転移部位は肺が 55% を占める．[2] 本症例では鼻根部の神経線維腫が悪性転化し，切除後にさらに肺転移をきたしたと考えられた．

神経系マーカーである S100 蛋白の染色性は予後予測因子の 1 つとされており，S100 蛋白陽性細胞が少なくなるほど予後が不良となる．[3] また Ki-67 は細胞増殖の程度を表す MIB-1 labeling index として知られ，悪性腫瘍における悪性度や予後と相関することが知られている．[4] 本症例では 2015 年の鼻根部腫瘍と比べて，肺腫瘍の方が病理組織学的に細胞密度や核異型度が高く，免疫染色上も肺腫瘍で S100 蛋白陽性細胞が少数かつ MIB-1 labeling index はより高値であり，悪性度が増したことが示唆され，臨床経過とも合致していた．また肺腫瘍径が 1 か月でおよそ 30% 増大した一方，鼻根部腫瘍径は切除前 1 年 9 か月の経過でおよそ 50% 増大しており，腫瘍の増大速度からも悪性度が増したことが示唆された．神経線維腫が悪性転化する際に S100 蛋白が消失傾向を示す報告はあるが，[5] 再発巣にて悪性度が増したことを免疫染色で確認した例は稀である．悪性度の異なる MPNST を発症した症例の報告は本症例を含め 2 例しかなかった．[6]

MPNST の治療は腫瘍の広範切除が第一選択となる．[7] 切除縁については Kawaguchi ら[8] や畠野[9] が 2 cm 以上の切除縁で再発率の低下を報告している．軟部腫瘍における転移病巣としては肺が最も頻度が高く，完全切除を行うことで長期生存する症例が報告されている．[10] 多臓器転移の切除の意義については報告に乏しく，個々の症例で検討が必要である．本症例では臨床経過から MPNST の肺・副腎転移を第一に疑ったが，副腎転移を

伴う高悪性度の肺癌の可能性も否定できないと考えた．前者であれば根治が望めるのは肺・副腎転移病巣の切除のみであり，また後者であれば，近年肺癌の oligometastasis 例の治療が見直されつつあり副腎単発転移では比較的良好な成績が示されていること[11] から，肺・副腎病変の切除で根治が得られる可能性があると考え，確定診断と治療の目的で副腎に先行して胸腔鏡下に肺手術を行った．下葉切除は負担が大きいため S^8 区域切除術とし，術中に発見された S^{10} 背側の小結節も部分切除とした．腫瘍に対する針生検は術野への散布・播種をおそれて[12] 施行しなかった．病理検査結果では MPNST の肺転移と診断され，副腎病変も同様と考え根治を目指して切除し，やはり MPNST の転移と診断された．両手術の術後経過は良好であったが，MPNST の全身転移により急激に全身状態が悪化して肺手術後 3 か月で死亡した．結果として本症例のごとく，MPNST 切除後の再転移では悪性度がさらに亢進している可能性を考え，手術適応に関しては慎重に判断する必要があると思われた．まず低侵襲な方法で確定診断を得て，組織像や S100 蛋白・MIB-1 labeling index などの免疫染色にて悪性度のさらなる亢進が確認されたなら，短期間の CT で根治手術の適応の有無を慎重に判断するべきであり，本症例では副腎腫瘍に対する経皮針生検で判定し，およそ1か月後のCTで手術適応の有無の判定を行うべきであったと反省する．

VRD ではもともと神経線維腫があるため，新たな腫瘍の出現や既存の腫瘍の増大に鈍感になってしまう．MPNST 未発症の VRD では少なくとも年 1 回の診察を受けることが推奨されており，[13] 疼痛や神経症状など臨床的に腫瘍が疑われる場合には MRI による評価を行う．しかし MRI のみでは診断や良悪性の鑑別が困難なことも多く，必要に応じて CT や PET-CT[14] などの他の画像検査を追加し，組織生検を考慮する．

また本症例のように再発時には悪性度が増して急激な経過をとる可能性もあるため，早期に発見することが大事である．そのためには詳細な身体診察や PET-CT を含めた検査を活用し，切除機会を失わないように慎重な経過観察が必要であると考えられる．MPNST の転移部位として肺が最も高率であることより，切除後の胸部 CT での評価は重要である．本症例を踏まえると，MPNST 術後例では病理組織像や免疫染色の結果から悪性度を評価した上で，術後 1 か月以内など早期の画像検査の施行を検討すべきと考える．

結　語

VRD に合併した，悪性度が変化した MPNST 切除後の肺転移に対し，胸腔鏡下肺切除を行った症例を経験した．MPNST は根治的切除術により長期生存が期待できるが，病理組織像や免疫染色の結果から悪性度を評価した上で，手術適応について慎重に判断する必要がある．

本論文内容に関連する著者の利益相反：なし

REFERENCES

1. Guha D, Davidson B, Nadi M, Alotaibi NM, Fehlings MG, Gentilli F, et al. Management of peripheral nerve sheath tumors: 17 years of experience at Toronto Western Hospital. *J Neurosurg.* 2018;128:1226-1234.
2. Stucky CC, Johnson KN, Gray RJ, Pockaj BA, Ocal IT, Rose PS, et al. Malignant peripheral nerve sheath tumors (MPNST): the Mayo Clinic experience. *Ann Surg Oncol.* 2012;19:878-885.
3. Yuan Z, Xu L, Zhao Z, Xu S, Zhang X, Liu T, et al. Clinicopathological features and prognosis of malignant peripheral nerve sheath tumor: a retrospective study of 159 cases from 1999 to 2016. *Oncotarget.* 2017;8:104785-104795.
4. Gerdes J. Ki-67 and other proliferation markers useful for immunohistological diagnostic and prognostic evaluations in human malignancies. *Semin Cancer Biol.* 1990;1:199-206.
5. Daimaru Y, Hashimoto H, Enjoji M. Malignant peripheral nerve-sheath tumors (malignant schwannomas). An immunohistochemical study of 29 cases. *Am J Surg Pathol.* 1985;9:434-444.
6. 内林義知，片桐一元，倉田荘太郎，高安　進，駄阿　勉．約 10 年の間をおいて悪性度の異なる悪性神経鞘腫を生じた Recklinghausen 病．Skin Cancer．1997;12:449-453.
7. National Comprehensive Cancer Network. NCCN Clinical Practice Guidelines In Oncology for Soft Tissue Sarcoma. 2017.
8. Kawaguchi N, Matumoto S, Manabe J. New method of evaluating the surgical margin and safety margin for musculoskeletal sarcoma, analysed on the basis of 457 surgical cases. *J Cancer Res Clin Oncol.* 1995;121:555-563.
9. 畠野宏史．軟部肉腫局所再発例の検討．臨整外．1996;31:1225-1230.
10. Billingsley KG, Burt ME, Jara E, Ginsberg RJ, Woodruff JM, Leung DH, et al. Pulmonary metastases from soft tissue sarcoma: analysis of patterns of diseases and post-metastasis survival. *Ann Surg.* 1999;229:602-612.
11. 後藤　悌，佐藤　潤．肺癌オリゴ転移に対する治療と展望．癌と化学療法．2017;44:817-820.
12. Matsuguma H, Nakahara R, Kondo T, Kamiyama Y, Mori K, Yokoi K. Risk of pleural recurrence after needle biopsy in patients with resected early stage lung cancer. *Ann Thorac Surg.* 2005;80:2026-2031.
13. Friedman JM. Neurofibromatosis 1. GeneReviews® [Internet]. 2017 [cited 2017 Dec 12]. Available from: https://www.ncbi.nlm.nih.gov/books/NBK1109/
14. Ferner RE, Golding JF, Smith M, Calonje E, Jan W, Sanjayanathan V, et al. [18F]2-fluoro-2-deoxy-D-glucose positron emission tomography (FDG PET) as a diagnostic tool for neurofibromatosis 1 (NF1) associated malignant peripheral nerve sheath tumours (MPNSTs): a long-term clinical study. *Ann Oncol.* 2008;19:390-394.