（肺癌．2018;58:221-226）
© 2018 The Japan Lung Cancer Society

CASE REPORT

リンパ節浸潤を認めた気管支顆粒細胞腫の１例

大塚　遼[1]・上田和弘[1]・田中俊樹[1]・
村上順一[1]・小賀厚徳[2]・濱野公一[1]

A Case of Granular Cell Tumor with Lymph Node Infiltration

Ryo Ohtsuka[1]; Kazuhiro Ueda[1]; Toshiki Tanaka[1];
Junichi Murakami[1]; Atsunori Oga[2]; Kimikazu Hamano[1]

[1]Division of Chest Surgery, Department of Surgery and Clinical Science, [2]Department of Molecular Pathology, Yamaguchi University Graduate School of Medicine, Japan.

ABSTRACT —— ***Background.*** Although granular cell tumor (GCT) is mainly a benign disease, local recurrence often occurs after resection. However, the causes of recurrence are unclear. ***Case.*** A 65-year-old woman was referred to our hospital for the further examination of a pulmonary nodule in her right upper lobe. Chest computed tomography showed a 25-mm solid nodule in the right S^2. Bronchoscopy showed white nodules at the right B^2, and a biopsy was performed. S-100 protein, NSE, and CD68 were positively stained by immunohistochemistry, and the diagnosis was GCT. Thoracoscopic right upper lobectomy was performed because the tumor was located close to the hilum. The findings on a histological examination were compatible with benign GCT, but it had infiltrated to the adjacent lymph nodes. ***Conclusion.*** Lymph node infiltration may be a cause of local recurrence of GCT. A sufficient safety margin is the most important factor for preventing local recurrence after surgical resection. Thus, anatomical lung resection should be considered for this disease.

(*JJLC.* 2018;58:221-226)

KEY WORDS —— Granular cell tumor, Lymph node infiltration

Corresponding author: Kazuhiro Ueda.
Received January 4, 2018; accepted March 9, 2018.

要旨 —— 背景． 顆粒細胞腫は良性疾患であるが，局所切除後に断端再発する症例が少なからず存在する．しかし，再発の原因は不明なものが多い．**症例．** 65 歳，女性．健康診断の胸部 X 線検査で右肺野に異常陰影を指摘された．胸部 CT 検査で右上葉 S^2 に 25×20 mm 大の結節影を認め肺癌が疑われた．気管支鏡検査で右 B^2 に白色隆起性病変を認め，同部位から生検を行った．HE 染色では小型円形核と好酸性顆粒を伴う豊富な細胞質を有する組織球様の腫瘍細胞が充実性に増殖しており，免疫染色では S-100 蛋白陽性，NSE 陽性，CD68 陽性であることから顆粒細胞腫と診断された．腫瘍が右上葉気管支中枢側に存在したため，胸腔鏡下右上葉切除術を施行した．術後の病理組織学的検査では良性の顆粒細胞腫と診断されたが，腫瘍の一部が隣接するリンパ節へ浸潤していた．**結論．** 隣接するリンパ節への浸潤を伴った顆粒細胞腫を経験した．顆粒細胞腫は良性と診断されたものでも周囲への浸潤を認めるものがあり，これが切除後再発に関与している可能性がある．切除の際に十分なマージンを確保することが肝要であり，葉切除が必要な症例も存在する．
索引用語 —— 顆粒細胞腫，リンパ節浸潤

山口大学大学院医学系研究科 [1]器官病態外科学講座，[2]分子病理学講座．
論文責任者：上田和弘．
受付日：2018 年 1 月 4 日，採択日：2018 年 3 月 9 日．

はじめに

顆粒細胞腫（granular cell tumor，GCT）は主に皮膚，乳腺，舌などに発生する稀な腫瘍であり，気管・気管支・肺に発生するものは全体の 6% 程度である．気管支内腔に発生した病変に対する内視鏡的切除後の局所再発が知られているが，原因は不明である．今回，肺内部に発生した病変に対する外科切除後の病理組織学診断においてリンパ節浸潤を認めた顆粒細胞腫を経験したので，局所再発の原因，治療法の考察を含めて報告する．

症　例

症例：65 歳，女性．

主訴：なし．

既往歴：高血圧に対し内服治療中．

喫煙歴：10 本/日，34 年間．

現病歴：2015 年 12 月，健診時の胸部 X 線検査で右肺野の異常陰影を認め，精査で GCT と診断されたため切除目的に当科紹介となった．

検査所見：WBC 13,470/μl，Hb 13.9 g/dl，PLT 37.5 万/μl，CRP 0.06 mg/dl，CEA 15.9 ng/ml，SLX 39 U/ml，SCC 4.3 ng/ml，CYFRA 3.9 ng/ml，NSE 10.5 ng/ml．

肺機能検査：FVC 2.66 *l*，%FVC 103.6%，$FEV_{1.0}$ 1.73 *l*，$\%FEV_{1.0}$ 96.6%，$FEV_{1.0\%}$ 65.4%，%DLCO 104%．

来院時胸部 X 線：右肺門部に 25 mm の結節影を認めた．

胸部 CT：右 S^2 に約 25×20 mm の境界明瞭，辺縁整で比較的内部均一な低吸収の腫瘤を認めた（Figure 1A）．腫瘤により B^2 の狭小化があり浸潤の可能性が指摘された（Figure 1B）．

PET/CT 検査：右 S^2 肺門部近傍に fluorodeoxyglucose（FDG）集積（maximum standardized uptake value（SUVmax）3.2）のある軽度分葉状の結節影が認められた（Figure 1C）．FDG 集積のある右肺門リンパ節が本結節

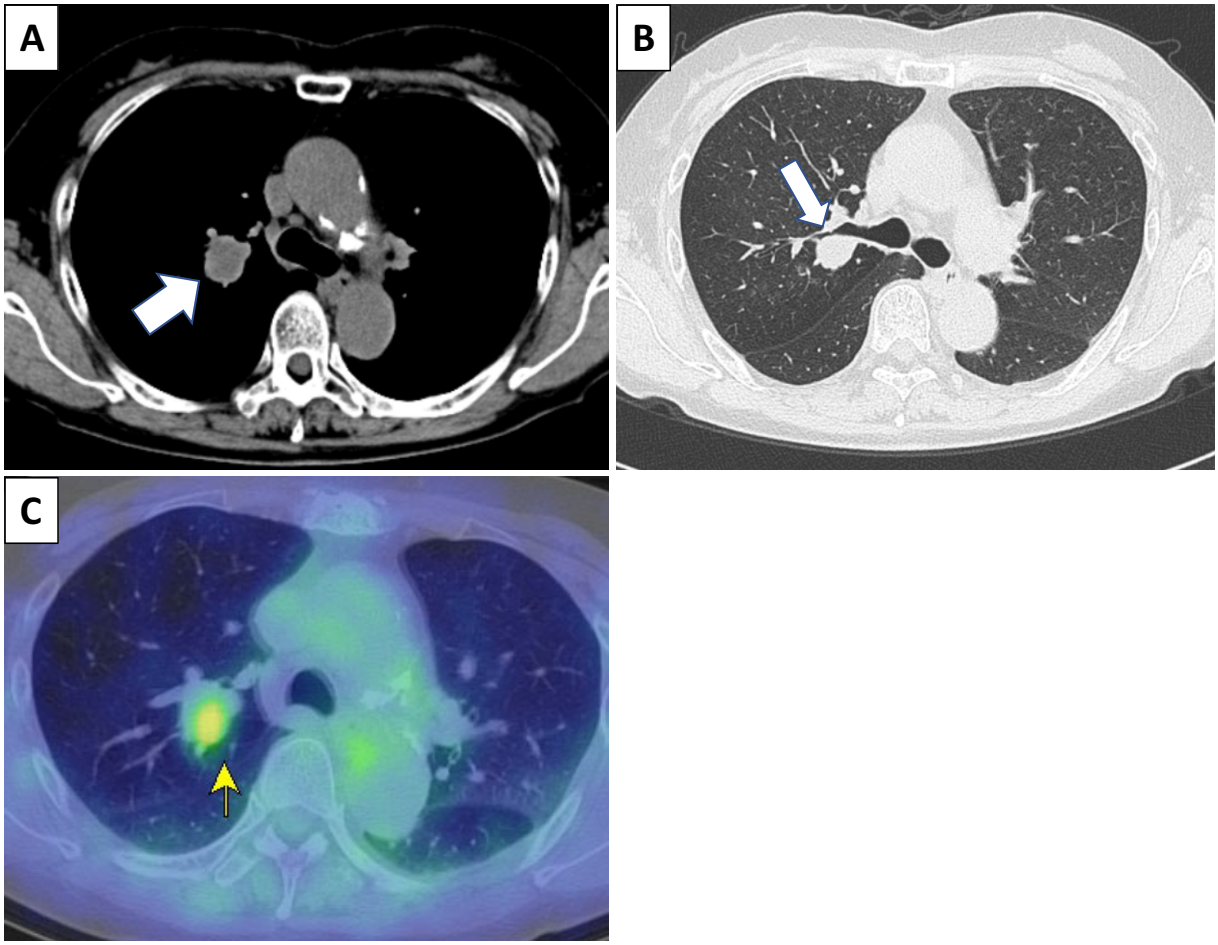

Figure 1. **(A)** Chest CT showed a 25-mm pure-solid mass lesion in the right S^2 (white arrow) and **(B)** bronchial stenosis of the right B^2 by the tumor (narrow white arrow). **(C)** FDG-PET/CT showed the accumulation of FDG (SUVmax 3.2) in the tumor.

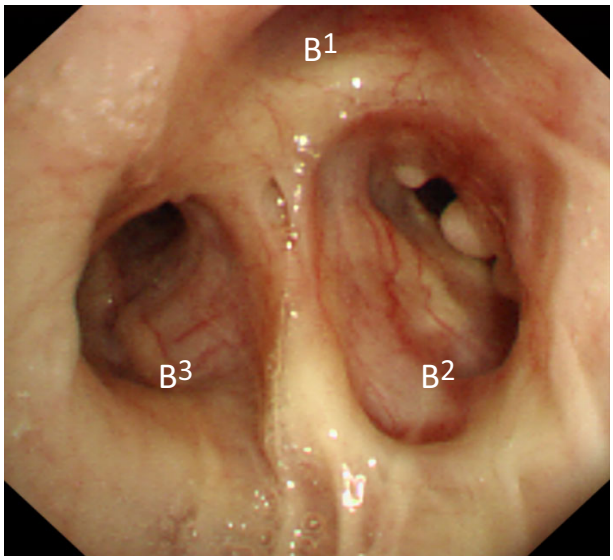

Figure 2. Bronchoscopy revealed white nodules in the stenotic right B2.

Figure 3. The macroscopic findings showed that the tumor had infiltrated into the right B2 (white arrow) and lymph node (white arrowhead).

と一塊となっており，肺門リンパ節転移の可能性が指摘された．

気管支内視鏡所見：右 B2 入口部に 3 つの白色調隆起性病変を認め（Figure 2），同部位から生検を施行した．

病理所見：気管支上皮下層に小型円形核と PAS 陽性を示す好酸性顆粒を伴う豊富な細胞質を有する組織球様の腫瘍細胞が充実性に増殖しており，免疫染色では抗 S-100 抗体陽性，抗 NSE 抗体陽性，KP-1 陽性，MNF116 陰性，CD34 陰性，CD117 陰性，α-SMA 陰性であることから GCT と診断した．

入院後経過：右上葉に存在する GCT の診断で，外科的切除を行う方針とした．病変部が上葉気管支中枢側に近接していることと，PET で肺門リンパ節に FDG の集積を認めたため区域切除は困難と判断し，胸腔鏡下右上葉切除を施行した．気管支生検では悪性所見は認めなかったが，PET で肺門リンパ節に集積を認め，悪性の合併の可能性も考慮し，術前に十分なインフォームド・コンセントを得た上で肺門リンパ節郭清も併施した．

摘出標本：B2 内腔に突出する最大径 2.5 cm の結節性病変が認められた（Figure 3）．

病理所見：気管支内腔へ突出する結節性病変があり，PAS 陽性を示す顆粒状好酸性の豊富な細胞質をもつ N/C 比の低い腫瘍細胞がシート状に充実性に増生していた．腫瘍細胞は免疫染色でびまん性に S-100 蛋白陽性で，その他に NSE 陽性，KP-1 陽性であることから GCT と診断された．Ki-67 陽性細胞は全体で 0.1% 未満であり，p53 陰性であった．一部で腫瘍細胞の紡錘形化がみられており，異型性ありと判断された（Figure 4）．腫瘍細胞のリンパ節への直接浸潤が認められた（Figure 5C，5D）．他の摘出したリンパ節には転移を認めなかった（#10 0/1，#11s 0/1，#12 0/4）．

術後経過：術後抜管し一般病棟に帰室した．術後合併症なく経過し，術後 10 日目に退院した．現在術後 18 ヶ月であるが，無再発で経過している．

考　察

GCT は顆粒状好酸性の豊富な細胞質を有する間葉系腫瘍であり，Schwann 細胞由来と考えられている．主に皮膚，乳腺，舌などに発生する稀な腫瘍で，気管・気管支・肺に発生するものは GCT 全体の 6% 程度であり，中枢気道に発生するものが多い．多くは良性腫瘍であり，1～2% に 悪 性 GCT（Malignant granular cell tumor, MGCT）を認めるのみである．しかし，GCT は良性腫瘍であっても内視鏡的切除により 54% の局所再発が報告されており，[1] また GCT が局所再発する機序は不明である．

本症例は気管支内視鏡検査で区域支内に隆起性結節性病変を認め，気管支から発生する腫瘍が鑑別として挙げられた．臨床病理学的な鑑別診断としてはカルチノイド，腺様嚢胞癌，腺房細胞癌，粘表皮癌，転移性肺癌などが挙げられる．それぞれの臨床病理学的特徴を示す（Table 1）．好酸性の細胞質を有し，N/C 比が小さく，免疫染色でびまん性に S-100 蛋白陽性，NSE 陽性であることから GCT と診断した．本症例は腫瘍が肺門に近接していたこ

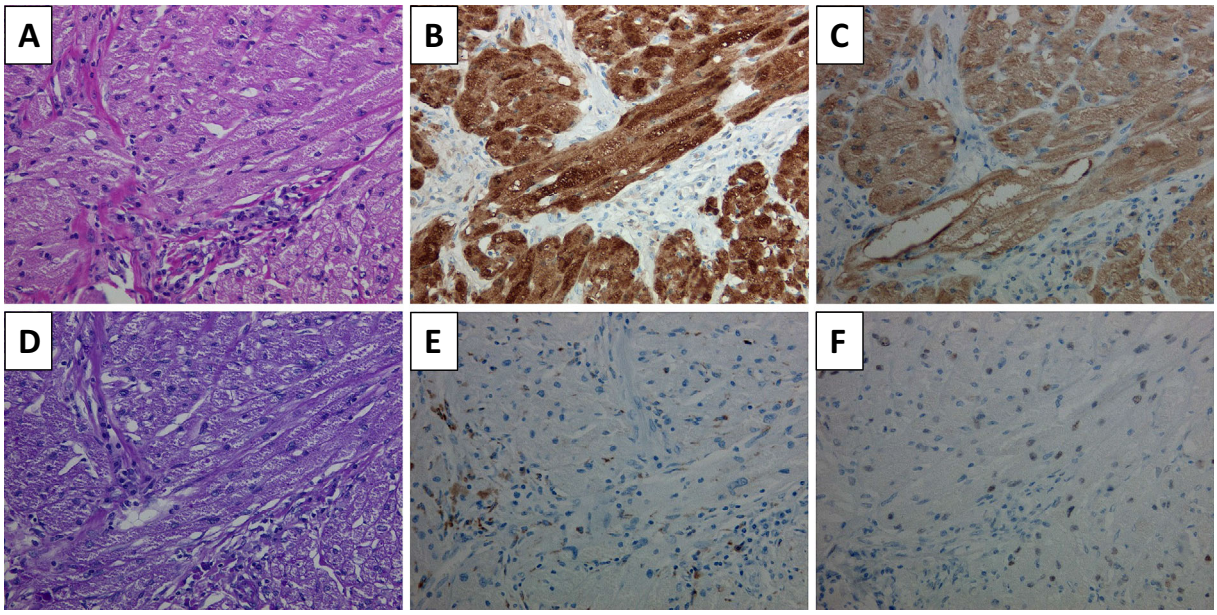

Figure 4. The tumor cells were spindle-shaped with focal HE staining (**A**, ×200). Immunohistochemical staining confirmed the expression of S-100 (**B**, ×200), NSE (**C**, ×200), PAS (**D**, ×200), KP-1 (**E**, ×200), p53 (**F**, ×200).

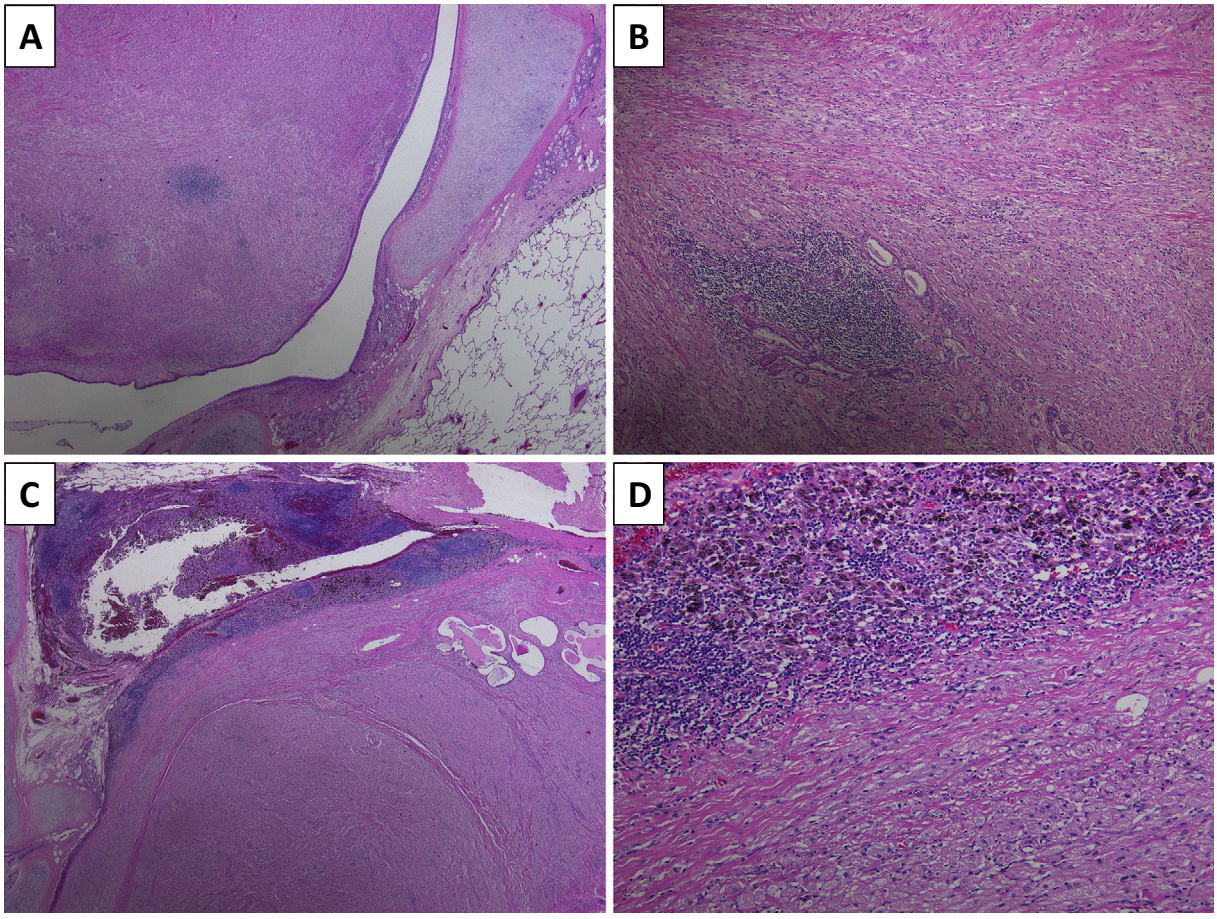

Figure 5. The microscopic findings revealed tumor infiltration into the bronchial lumen (**A**, ×12.5), tumor cell proliferation involving the bronchial gland (**B**, ×40), and infiltration to an adjacent lymph node (**C**/**D**, ×12.5/×100).

Table 1. Differential Diagnosis of Granular Cell Tumor

Differential diagnosis	Histologic type	Histological characteristics	Immunostaining				
			TTF-1	NSE	chromogranin A	synaptophysin	S-100
Acinic cell carcinoma	Adenocarcinoma	The tumor cells show a circular or elliptical ductular structure.	(+)	(−)	(−)	(−)	(−)
Adenoid cystic carcinoma	Salivary gland-type tumor	The tumor has duct epithelium-like cells, myoepithelial cells, and basal cell-like cells and a tubular, cribriform, solid structure. It has small, chromatin-rich angular nuclei with a large N/C ratio.	(−)	(−)	(−)	(−)	(+)*
Mucoepidermoid carcinoma	Salivary gland-type tumor	The tumor has goblet cells, squamous epithelial cells, and intermediate cells. The tumor cells show a ductular structure.	(−)	(−)	(−)	(−)	(−)
Typical carcinoid	Neuroendocrine tumor	Polygonal, circlular and spindle-shaped tumor cells are present in cords, ribbons, and rosettes. The cytoplasm is acidophilic, the nuclei are fine and granular (salt and pepper pattern), and the N/C ratio is large.	(−)	(+)	(+)	(+)	(+)†
Granular cell carcinoma	Mesenchymal tumor	The tumor cells have a PAS staining-positive granular eosinophilic rich cytoplasm. The N/C ratio is small.	(−)	(+)	(−)	(−)	(+)

*In adenoid cystic carcinoma, extremely few cells are positive. The nuclei of ductal cells are positive, but myoepithelial cells are negative.

†In carcinoid, only feeder cells are S-100-positive, and the tumor cells themselves are S-100-negative.

と，肺門部リンパ節転移が疑われたことから，切除断端距離を確保するために葉切除と肺門リンパ節郭清を施行した．術後病理組織検査にて，隣接するリンパ節への直接浸潤が認められた．GCT のリンパ節浸潤は PubMed を検索した限りでは，上葉切除が施行され術後病理学的診断において肺内リンパ節への直接浸潤が認められたが術後 11 年無再発である 1 例の報告しかない.[2] GCT の一般的な組織学的悪性判定として壊死，腫瘍細胞の紡錘形化，核小体明瞭な空胞状の核，高頻度の核分裂像（＞2/10 HPF×200），高い N/C 比，多形性の 6 項目が用いられ，これらのうち 3 項目以上該当すれば悪性，1〜2 項目ならば異型性があると判定される.[3] 本症例は腫瘍細胞の紡錘形化のみ該当し，異型性ありと判断された．免疫染色では GCT は p53 陰性であるが，MGCT では 84%（21/25）で陽性との報告がある.[4] GCT では全例 p53 陰性であったとの報告[3]と，p53 陽性であったが術後再発なく臨床的，組織学的，分子生物学的に良性と判断されている症例も存在する.[5] GCT では Ki-67 陽性率は 1% 未満であるが MGCT では 56% の症例で 30% 以上であった.[4] 本症例では Ki-67 陽性細胞は全体で 0.1% 未満であり，また p53 陰性であった．以上から本症例は悪性度の低い GCT と診断した．

GCT 局所再発の原因の 1 つとして，本症例で認められたリンパ節への直接浸潤のような周囲組織への浸潤が考えられる．GCT は良性腫瘍ではあるが浸潤性発育することが知られている.[2] 肺原発以外の GCT 局所再発は 105 例中 2 例の報告,[6] 56 例中 5 例の報告[7]がある．肺原発 GCT の治療方法には内視鏡的摘出，レーザー治療，外科的切除などがある．良性腫瘍であることから内視鏡的切除が多く行われているが，気管支内視鏡的摘出は 54% に再発を認め，腫瘍径 10 mm 以上の場合は全例に再発を認めている.[1] これは，壁深達度を確認せずに気管支内視鏡的摘出が行われているために切除断端に腫瘍が残存していると考えられ，レーザー治療も同様と考えられる．腫瘍径 8 mm 以上では気管支壁の厚さを超えて進展しているものが多く，外科的切除が勧められるとの報告もある.[8] 一般的に気管支壁の厚さは気管支外径の 20% であり，区域気管支・亜区域支では 1.09±0.24 mm であり,[9] 8 mm の腫瘍は気管支内腔へ一部突出していたとしても明らかに壁外へ進展していると考えられる．本症例では

腫瘍径 25 mm であるため，壁外へ進展していると考えられた．このように，境界明瞭な腫瘍であるが腫瘍径により周囲の肺実質やリンパ節に直接浸潤しているものがあり，局所切除では完全切除できず再発の原因となっていることが考えられる．外科的切除された症例の多くは区域切除，葉切除であったと報告されている．これは腫瘍が中枢気道に近接しているため末梢に気管支拡張症，閉塞性肺炎などの組織障害がみられることが理由となっている[5]が，これに加えて十分な切除断端距離を確保する目的も含めて区域切除，葉切除が行われるのが望ましいと考えられる．これまでに葉切除を施行し，術後再発したという報告はない．

今回，リンパ節浸潤を伴った GCT を経験した．局所再発の原因は GCT が周囲組織へ浸潤性発育することと考えられる．局所再発を減少させるためには十分な切除断端距離を確保することが肝要であり，特に腫瘍径が 8 mm 以下であっても気管支壁を超えて肺実質へ浸潤が疑われるものは区域切除，葉切除が行われるのが望ましいと考えられた．

結　語

近接するリンパ節に直接浸潤していた GCT の 1 例を経験した．GCT は良性であっても周辺組織へ浸潤することがあり，局所再発を減少させるためには十分な切除断端距離を確保することが肝要と考えられた．

本論文内容に関連する著者の利益相反：なし

謝辞：本症例の病理組織診断にご協力いただいた当院病理部の近藤智子先生，伊藤浩史先生に深謝いたします．

REFERENCES

1. Schwartzberg DG, Al-Bazzaz FJ, Cassel J, Andrews A Jr, Cantave I. Multiple granular cell tumors of the bronchi: treatment with laser. *Am Rev Respir Dis.* 1979;120:193-196.
2. Radić P, Brčić L. Pulmonary granular cell tumours: case presentations and literature review. *Scott Med J.* 2017;62:70-73.
3. Fanburg-Smith JC, Meis-Kindblom JM, Fante R, Kindblom LG. Malignant granular cell tumor of soft tissue: diagnostic criteria and clinicopathologic correlation. *Am J Surg Pathol.* 1998;22:779-794.
4. Jiang M, Anderson T, Nwogu C, Tan D. Pulmonary malignant granular cell tumor. *World J Surg Oncol.* 2003;1:22.
5. 岡田真也，工藤玄恵，海老原善郎，Dilinur Puyzulla，大城　久，垣花昌俊．気管支顆粒細胞腫 1 例の臨床病理学的所見と本邦 33 例の文献的考察．肺癌．2000;40:223-229.
6. Strong EW, McDivitt RW, Brasfield RD. Granular cell myoblastoma. *Cancer.* 1970;25:415-422.
7. Lack EE, Worsham GF, Callihan MD, Crawford BE, Klappenbach S, Rowden G, et al. Granular cell tumor: a clinicopathologic study of 110 patients. *J Surg Oncol.* 1980;13:301-316.
8. Daniel TM, Smith RH, Faunce HF, Sylvest VM. Transbronchoscopic versus surgical resection of tracheobronchial granular cell myoblastomas. Suggested approach based on follow-up of all treated cases. *J Thorac Cardiovasc Surg.* 1980;80:898-903.
9. Awadh N, Müller NL, Park CS, Abboud RT, FitzGerald JM. Airway wall thickness in patients with near fetal asthma and control groups: assessment with high resolution computed tomographic scanning. *Thorax.* 1998;53:248-253.