（肺癌．2018;58:227-230）
© 2018 The Japan Lung Cancer Society

CASE REPORT

小細胞癌の混在が疑われ経過中に腫瘍マーカーと組織所見の変化を呈した肺腺癌の１例

平井孝弘[1]・神原健太[1]・猪又峰彦[1]・
林　龍二[2]・井村穣二[3]・戸邉一之[1]

A Case of Combined-histology Lung Carcinoma (Adenocarcinoma Plus Small Cell Carcinoma) Presenting with Changes in the Tumor Marker Profile and Histological Findings During the Clinical Course

Takahiro Hirai[1]; Kenta Kambara[1]; Minehiko Inomata[1];
Ryuji Hayashi[2]; Joji Imura[3]; Kazuyuki Tobe[1]

[1]First Department of Internal Medicine, [2]Department of Medical Oncology, Toyama University Hospital, Japan; [3]Department of Diagnostic Pathology, Graduate School of Medicine and Pharmaceutical Sciences, University of Toyama, Japan.

ABSTRACT —— ***Background.*** Ten percent of small cell carcinomas are reported to show mixed histological features. ***Case.*** A 68-year-old man presenting with a pulmonary nodule in the right upper lobe was diagnosed with lung adenocarcinoma based on the detection of tumor cells arranged in gland-like structures in a biopsy specimen. However, combined small cell lung cancer was also suspected, because a few tumor cells showed high nuclear-cytoplasmic ratios. Immunohistochemistry was positive for TTF-1, but negative staining for a host of neuroendocrine markers. The plasma CEA level was elevated, while the plasma pro-GRP level was within the normal range. During treatment with a pemetrexed-containing regimen, plasma pro-GRP elevation and liver metastasis were detected. A liver biopsy revealed tumor cells with a high nuclear-cytoplasmic ratio. Immunohistochemistry revealed that the tumor cells were positive for TTF-1 as well as several neuroendocrine tumor markers. Based on these findings, treatment with carboplatin plus etoposide was initiated. ***Conclusion.*** In the present case, a repeat tumor biopsy was performed as the patient newly showed the elevation of a plasma neuroendocrine marker, which contributed to the decision on the most appropriate therapeutic regimen.

(*JJLC.* 2018;58:227-230)

KEY WORDS —— Adenocarcinoma, Small cell carcinoma

Corresponding author: Minehiko Inomata.
Received November 16, 2017; accepted March 29, 2018.

要旨 —— 背景． 小細胞癌の 10% において非小細胞肺癌との混在が観察されることが報告されている．**症例．** 症例は 68 歳男性．右肺の腫瘤影に対し生検が行われた．腺腔構造を形成する腫瘍細胞が認められ腺癌と診断されたが，核/細胞質比の高い腫瘍細胞の増殖が一部に認められ，小細胞癌の混在が疑われた．免疫染色では TTF-1 が陽性で神経内分泌マーカーは陰性であり，血清検査では CEA が高値で pro-GRP は正常範囲であった．ペメトレキセドを含む抗癌剤治療により長期間病勢が制御されたが，経過中に肝転移と pro-GRP の著明な上昇が認められた．肝生検では裸核状の腫瘍細胞が認められ，TTF-1 と複数の神経内分泌腫瘍マーカーが陽性であったことからカルボプラチン＋エトポシドが開始された．**結論．** 本症例は，腫瘍マーカーの変化が再生検の契機となり治療レジメンの決定に寄与した１例であった．

索引用語 —— 腺癌，小細胞癌

富山大学附属病院 [1]第一内科，[2]臨床腫瘍部；[3]富山大学大学院医学薬学研究部病理診断学講座．
論文責任者：猪又峰彦．
受付日：2017 年 11 月 16 日，採択日：2018 年 3 月 29 日．

はじめに

小細胞肺癌の2%または10%において非小細胞癌の混在が認められたことが，過去に報告されている.[1] 今回我々は，小細胞癌との混在が疑われ，殺細胞性抗癌剤による治療の経過中に腫瘍マーカーと組織所見の変化を呈した肺腺癌の1例を経験したので，報告する.

症　例

症例：68歳男性.

喫煙歴：20～68歳まで1日40本.

職業歴：元電気配管工（石綿曝露歴あり）.

現病歴：2012年の健診で胸部異常陰影を指摘された. 2012年12月に微熱を主訴に近医総合病院を受診した. 胸部CTにて右肺上葉の43×26 mmの結節影と縦郭リンパ節腫脹を指摘され(Figure 1)，2013年1月に当科に紹介された.

初診時現症：Performance status 0，身長168 cm，体重52.0 kg. 血圧108/72 mmHg，脈拍96/分，体温36.9℃，SpO_2 96%（室内気）. 結膜 貧血，黄疸なし. 頚部リンパ節 触知せず. 胸部 ラ音なし，心音整，心雑音なし. 四肢の浮腫を認めず.

気管支鏡による生検では，腺腔形成及び粘液産生を示す腫瘍細胞が認められたが，核/細胞質比が高く，molding様構造を形成する腫瘍細胞が散見された(Figure 2). 免疫染色ではTTF-1が陽性（Figure 2），CD56，シナプトフィジン，クロモグラニンAが陰性であった. 病理学的に腺癌と診断されたが，小細胞癌の混在が否定できなかった. 血清検査ではCEAが44.0 ng/mlと高値で，pro-GRPは32.7 pg/mlと正常範囲であった. EGFR遺伝子変異陰性，ALK遺伝子転座陰性であった. 肺腺癌cT2aN2M0, Stage IIIAと診断され，同時併用化学放射線療法（カルボプラチン＋パクリタキセル）と地固め療法2コースが行われた. 治療効果判定はCRであった.

2015年6月に右肺上葉の14 mmの結節影を新規に指摘された(Figure 3). FDG-PETでは結節影にFDGの集積が認められ（SUV 17.37），他臓器への異常集積は認められなかった. 血清CEAが4.8 ng/ml，pro-GRPが710 pg/mlと高値を示した. 放射線照射による瘢痕収縮のた

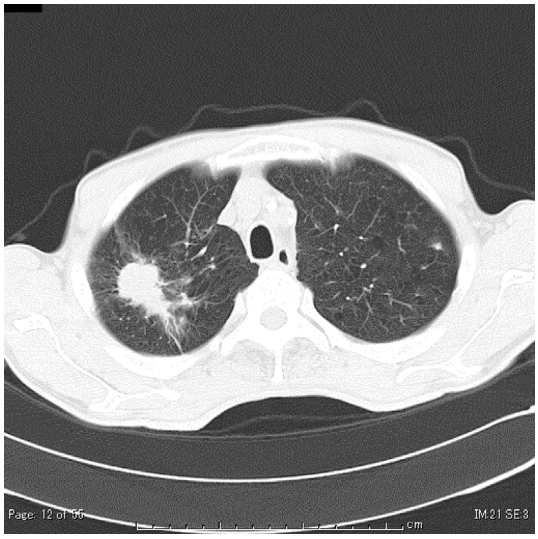

Figure 1. Chest CT at the initial diagnosis. A tumor measuring 43 mm in diameter, was detected in the right upper lobe.

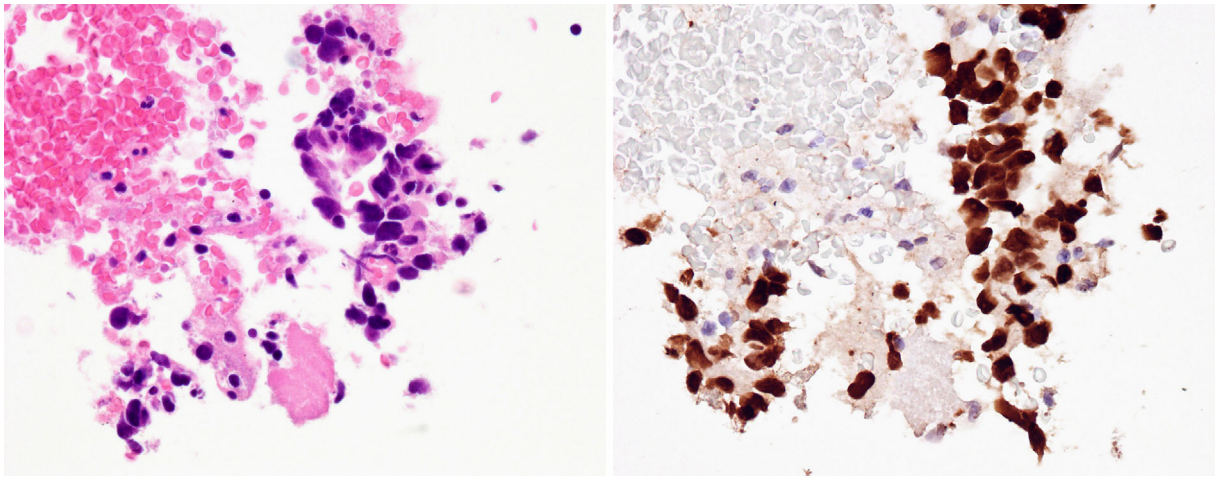

Figure 2. The histopathological findings of the primary lesion in the right upper lobe. Tumor cells arranged in gland-like structures. The nuclei had a molding-like appearance and a high nuclear-cytoplasmic ratio was observed.

め経気管支的生検や外科的生検は困難であり，臨床的に肺内転移による再発と診断された．

2 次治療としてカルボプラチン＋ペメトレキセド＋ベバシズマブによる化学療法 4 コースと，ペメトレキセド＋ベバシズマブによる維持療法が 16 コース施行された．治療効果判定は SD であり，pro-GRP の低下が認められた．2016 年 10 月 に pro-GRP が 2030 pg/ml と 上 昇 し（Figure 4），腹部 CT 所見から肝転移が疑われた．肝生検が行われた結果，裸核状で核小体の目立たない粗粒状クロマチンを有する癌細胞の充実性増殖が認められ，腺腔形成，粘液産生は認められなかった（Figure 5）．免疫染色では TTF-1 陽性，ナプシン陰性，CD56 陽性，シナプトフィジン陽性，クロモグラニン A 陽性であった．

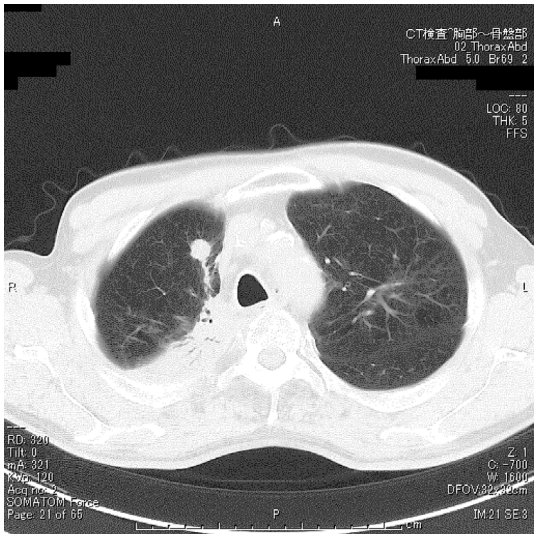

Figure 3. Chest CT after chemoradiotherapy. A nodule of 14 mm in diameter was observed in the right upper lobe.

肺癌による肝転移と診断され，3 次治療として 2016 年 12 月からカルボプラチン＋エトポシドの投与が開始された．2 コース施行後に肝転移巣の SD 範囲内の縮小が認められたが，4 コース終了後に右胸水と肝転移巣の増大が認められた．4 次化学療法としてアムルビシンの投与が開始された．1 コース終了後の入院経過中に左上肢の不全片麻痺を発症し，頭部 MRI の拡散強調画像では右頭頂葉を中心とした脳梗塞所見が認められた．神経内科へのコンサルトを経てヘパリン，オザグレル，エダラボンによる治療が開始された．その後呼吸不全を呈し，嚥下機能低下に伴う誤嚥性肺炎と診断された．抗菌薬治療により呼吸不全の改善が得られたが，経口摂取は困難な状況であり抗癌剤治療は中止された．緩和治療の継続と療養を目的に他院に転院となった．

考　察

本症例は，初回診断時に腺癌と診断されたが小細胞癌の混在が否定できなかった．肺腺癌に対する治療レジメンにより長期間病勢が制御されたが，血清腫瘍マーカーと免疫染色パターンの変化を呈したことから，小細胞癌に対する治療レジメンへの変更が行われた．

EGFR チロシンキナーゼ阻害薬に対する耐性化機序の一つとして小細胞癌への転化が報告されているが，[2,3] EGFR 遺伝子変異陰性肺腺癌においても小細胞癌転化をきたす可能性が指摘されており，[1] 組織型の転化に EGFR チロシンキナーゼ阻害薬は必須ではないことが示唆される．腺癌と小細胞癌の発生起源はそれぞれ II 型肺胞上皮細胞並びに気道の神経内分泌細胞であると考えら

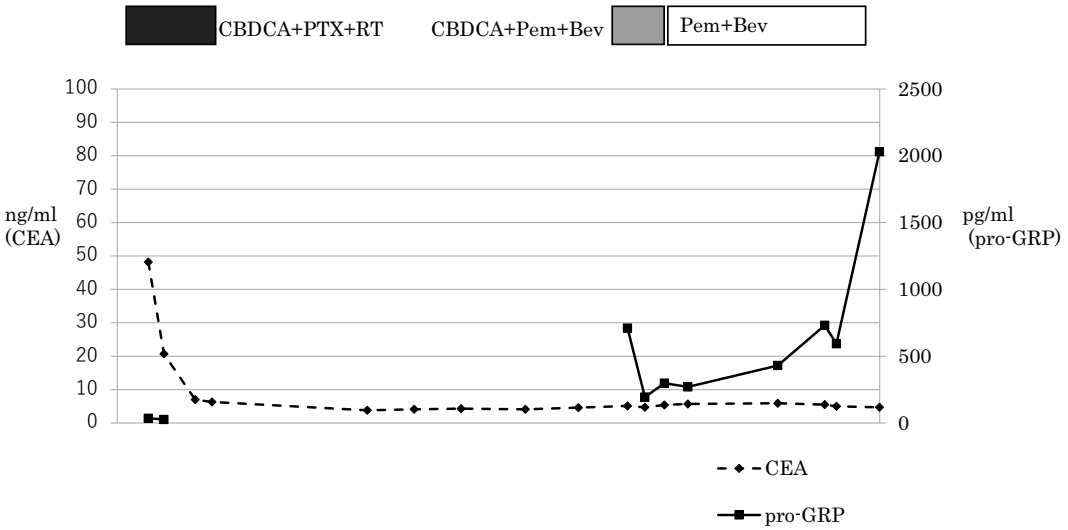

Figure 4. The clinical course.

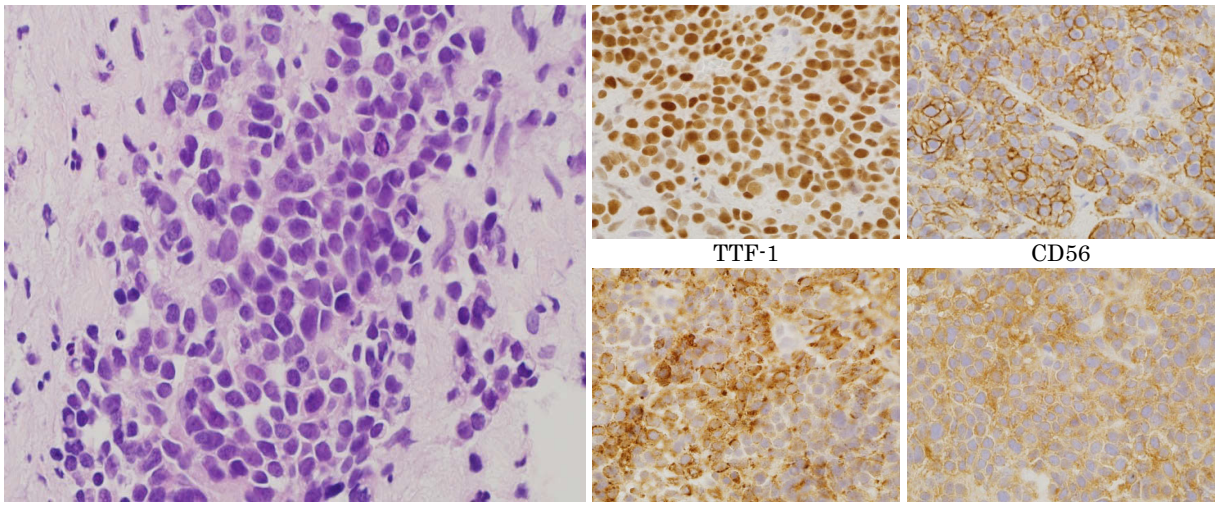

Figure 5. The histopathological findings of the metastatic lesion in the liver. Tumor cells showing tippled chromatin and a high nuclear-cytoplasmic ratio without obvious nucleoli were observed.

れているが，一方でII型肺胞上皮が特定の遺伝子変異（Rb1遺伝子）によって神経内分泌腫瘍の発生起源となる可能性も報告されている.[1] これらのことが混合型小細胞癌の発生や治療経過中の組織型の転化に関わっている可能性がある.

本症例では初回診断時に混合型小細胞癌であった可能性が挙がる. 初回診断時に混在していた核/細胞質比の高い腫瘍細胞がどのような性質を有していたのか，また典型的な小細胞癌成分が生検部位外に存在していたのかどうかは，検討が困難である．また別の可能性としては，pro-GRPの推移から，化学放射線療法後に出現した右肺の結節影が新規に発生した小細胞癌であった可能性が挙がる．そのため組織診断を試みるべきであったが，放射線照射の影響により困難であった.

本症例の臨床経過において複数の問題点が挙がる．根治的切除及びプラチナ併用レジメンによる術後補助化学療法後の再発症例においては，再度のプラチナ併用療法の治療効果が観察研究において報告されている.[4] しかし，本症例において化学放射線療法後の再発に対してプラチナ併用療法が選択されたことの妥当性については検討を要する．また肝転移巣の組織学的診断から小細胞癌を対象としたレジメンに切り替えたが，抗腫瘍効果は良好とは言えないものであった．また，初回治療から小細胞癌を対象としたレジメンが選択されていた場合どのような経過であったかということについては検討が困難である.

本症例は初回診断時に肺腺癌と診断されると同時に小細胞癌の混在が疑われた症例であったが，治療経過中に認められた血清の神経内分泌腫瘍マーカーの上昇が再生検の契機となった．混合型小細胞癌または組織型の混在が疑われる症例では，幅広い腫瘍マーカーの追跡を行い，必要に応じて再生検を検討することが治療方針の検討にとって有用な場合があると考えられた.

本論文内容に関連する著者の利益相反：なし

REFERENCES

1. Oser MG, Niederst MJ, Sequist LV, Engelman JA. Transformation from non-small-cell lung cancer to small-cell lung cancer: molecular drivers and cells of origin. *Lancet Oncol.* 2015;16:e165-e172.
2. Sequist LV, Waltman BA, Dias-Santagata D, Digumarthy S, Turke AB, Fidias P, et al. Genotypic and histological evolution of lung cancers acquiring resistance to EGFR inhibitors. *Sci Transl Med.* 2011;3:75ra26.
3. Yu HA, Arcila ME, Rekhtman N, Sima CS, Zakowski MF, Pao W, et al. Analysis of tumor specimens at the time of acquired resistance to EGFR-TKI therapy in 155 patients with EGFR-mutant lung cancers. *Clin Cancer Res.* 2013;19:2240-2247.
4. Imai H, Shukuya T, Yoshino R, Muraki K, Mori K, Ono A, et al. Efficacy and safety of platinum combination chemotherapy re-challenge for relapsed patients with non-small-cell lung cancer after postoperative adjuvant chemotherapy of cisplatin plus vinorelbine. *Chemotherapy.* 2013;59:307-313.