（肺癌．2018;58:231-236）
© 2018 The Japan Lung Cancer Society

CASE REPORT

アレクチニブが原発巣と胃転移巣で異なる効果を認めたALK 陽性肺癌の 1 例

石塚聖洋[1,2]・越智淳一[1]

A Case of ALK-rearrangement-positive Lung Adenocarcinoma in Which the Primary Lesion and Gastric Metastasis Showed Different Responses to Alectinib

Masahiro Ishizuka[1,2]; Junichi Ochi[1]

[1]Department of Respiratory Medicine, Shuuwa General Hospital, Japan; [2]Department of Respiratory Medicine, Tokyo Medical and Dental University Hospital, Japan.

ABSTRACT —— ***Background.*** The guidelines recommend alectinib as the primary therapy for ALK-positive lung cancer; however, it has the same problems with resistance as crizotinib. Meanwhile, gastric metastasis of lung cancer is rare, and there have been no reports of ALK-positive gastric metastatic lesions. We encountered a case in which a patient's primary lesion and gastric metastatic lesion displayed different responses to alectinib. We herein report the case, including the histopathological assessment of the gastric metastatic lesion after alectinib treatment. ***Case.*** A 61-year-old man was diagnosed with ALK-rearrangement-positive lung adenocarcinoma (cT2aN3M1c, stage IVB). He was treated with alectinib and the primary lung lesion showed a sustained response for one year. However, the gastric metastatic lesion showed little response during the course of treatment. Gastrointestinal endoscopy performed after 8 months of treatment revealed that the gastric lesion was markedly increased in size and was bleeding continually. The patient underwent total gastrectomy the following month. Immunohistochemical staining revealed that the gastric lesion remained ALK-positive after the acquisition of resistance to alectinib. ***Conclusion.*** In this case, the primary lesion and gastric metastatic lesion showed different responses to alectinib. Because immunostaining of the gastric lesion revealed that it remained ALK-positive after the lesion had acquired resistance to alectinib, we hypothesized that the bypass of the signaling pathways might have been related to the development of resistance by the metastatic lesion. The establishment of methods for identifying resistance mechanisms and the development of appropriate therapies based on these results are expected in the future.

(*JJLC.* 2018;58:231-236)

KEY WORDS —— Non-small-cell lung carcinoma, ALK, Alectinib, Gastric metastasis, Resistance

Corresponding author: Masahiro Ishizuka.
Received February 19, 2018; accepted April 9, 2018.

要旨 —— 背景．ALK 陽性肺癌に対しての 1 次治療には，ガイドラインではアレクチニブが推奨されているが，クリゾチニブ同様耐性化の問題が存在する．また，肺癌胃転移の頻度は稀であり，ALK 陽性を確認した胃転移巣の報告はみられない．今回，病変毎に治療反応性が異なる症例を経験し，胃病変に対してアレクチニブ耐性化後の病理学的評価も行ったため，報告する．**症例．**症例は 61 歳男性．肺腺癌，cT2aN3M1c，Stage IVB，ALK 転座陽性の診断で，アレクチニブによる治療を開始した．原発巣には著効し縮小傾向を 1 年間保っていたが，治療開始直後から胃転移巣の縮小はみられなかった．治療開始 8 か月後の内視鏡検査で胃病変の著明な増大と出血がみられ，翌月胃全摘術を施行した．アレクチニブ耐性化後も胃転移巣は免疫染色にて ALK 陽性であった．**結論．**本症例ではアレクチニブの効果が原発巣と胃転移巣で異なった．耐性化後も胃転移巣の免疫染色は ALK 陽性で

[1]秀和総合病院呼吸器内科；[2]東京医科歯科大学医学部附属病院呼吸器内科．
論文責任者：石塚聖洋．
受付日：2018 年 2 月 19 日，採択日：2018 年 4 月 9 日．

あり，耐性機序の可能性としてMETなどを介したシグナル経路のバイパスの可能性も考えられた．今後，耐性機序同定検査法やそれに基づく適切な耐性獲得後の治療法の確立が期待される．

索引用語 —— 非小細胞肺癌，ALK，アレクチニブ，胃転移，耐性

背　景

Anaplastic lymphoma kinase（ALK）融合遺伝子を持つIV期非小細胞肺癌の1次治療として，現在，アレクチニブ，クリゾチニブ，セリチニブが使用可能である．クリゾチニブ，セリチニブはともにプラチナ製剤併用療法に対して，奏効率，無増悪生存期間ともに有意な改善が報告されている．また，アレクチニブはクリゾチニブとの比較第III相試験にて無増悪生存期間で有意な改善を示した.[1] 以上より，ガイドラインではアレクチニブが推奨度1Aとなっている.[2]

今回我々は，ALK陽性の胃病変を持つIV期非小細胞肺癌に対して，アレクチニブが原発巣と胃転移巣で異なる効果を認めた症例を経験した．肺癌胃転移の頻度は稀であり，ALK陽性を確認した胃転移巣の報告はない．胃病変増大後に胃全摘術を行い，アレクチニブ治療後の病理組織学的評価も行ったため，報告する．

症　例

症例は61歳男性．EOCG Performance Statusは1．既往歴に特記事項はなく，56歳までの36年間に1日約40本の喫煙歴を有していた．X年7月から声が出なくなり近医受診．当院へは同年11月に嗄声を主訴に受診．同日撮影した胸腹部CT検査で，左肺下葉の径39 mm腫瘤影および縦隔リンパ節腫大，右副腎腫瘤を認めた（Figure 1a）．同月，左下葉腫瘤に対する経気管支肺生検を施行した．病理組織診にて，腺房状ないし充実性の腫瘍細胞を認め，免疫染色にてTTF-1陽性，Napsin A陽性，p63少数陽性，p40ごく少数陽性であり，肺腺癌と診断した．その後の全身検査による病期診断にて，cT2aN3M1c（OSS，ADR，OTH），Stage IVBと診断した．ALK遺伝子解析に関しては，FISH（fluorescence *in situ* hybridization）法によるALK転座解析の他に免疫染色（Figure 2）による判定も行い，ともに陽性であったため，ALK融合遺伝子陽性と判断した．貧血もみられていたため，治療開始前に上部消化管内視鏡検査を行った（Figure 3a）．胃体上部後壁に径20 mmの亜有茎性の隆起性病変を認め，生検を施行した．病理組織学的には，肉芽組織中に大型・類円形・多形性のある核を持つ異型細胞が個細胞性にみられたが，粘液産生は明らかではなかった．免疫染色では，TTF-1，Napsin A，CK7，CK20は陰性であったがALK陽性であり，総合的に判断し肺癌胃転移病巣と診断した．

ALK陽性IV期非小細胞肺癌の1次治療として，X年12月よりアレクチニブを開始，腫瘍マーカーの低下とともに原発巣（および縦隔リンパ節，副腎転移）は著明に縮小したが（Figure 1b），胃病変は明らかな縮小傾向はみられなかった（Figure 3b）．その後も原発巣は縮小傾向を保っていたが，貧血が不安定に推移していたため，X＋1年8月に上部内視鏡検査を行ったところ，胃病変の著明な増大がみられ，また病変表面から持続性の出血がみられた（Figure 3c）．X＋1年9月の胸腹部CTでは，引き続き原発巣は縮小傾向であったが，胃病変の増大および脾門部リンパ節腫大が顕在化していた（Figure 1c）．病変毎に治療反応性が異なることが予想されたため，X＋1年9月にPET-CTを施行した（Figure 4）．PET-CTでは，胃病変（SUVmax=8.21），脾門部リンパ節病変（SUVmax=5.80）ではFDG集積が強く，肺原発巣（SUVmax=2.37），副腎病変（SUVmax=3.49）ではFDG集積が比較的弱く，病変毎に病勢に差があると判明した．

胃病変に関しては出血性ショックに至る可能性も否定できない病変であり，外科的切除を行う方針となった．脾門部リンパ節病変も病勢が強いことが予想されたが，同リンパ節切除のためには膵合併切除が必要であり，術前に患者とも相談した上でX＋1年10月に胃全摘術のみ施行した．手術検体は，割面では出血・壊死が目立ち，数mm大の白色充実性結節が多数含まれていた（Figure 5a）．組織学的には明瞭な核小体と類円形大型核を有する癌細胞が充実性・びまん性に増殖する像がみられ，核分裂像が容易にみられたが，腺管形成や粘液産生は明らかではなかった．免疫染色にてTTF-1陰性であったが，Napsin A一部陽性，ALK陽性であり，肺腺癌の胃転移として矛盾しなかった（Figure 5b，5c）．なお，手術前後も内服可能な期間はアレクチニブ内服を継続していたが，X＋1年12月の胸腹部CTにて原発巣はさらに縮小したものの，脾門部リンパ節病変が著明に増大し（Figure 1d），X＋2年1月よりプラチナ製剤を含む殺細胞性抗癌剤による治療に切り替えた．

考　察

今回我々は，免疫染色でALK陽性の胃病変を持つALK陽性肺癌において，ALK阻害薬であるアレクチニ

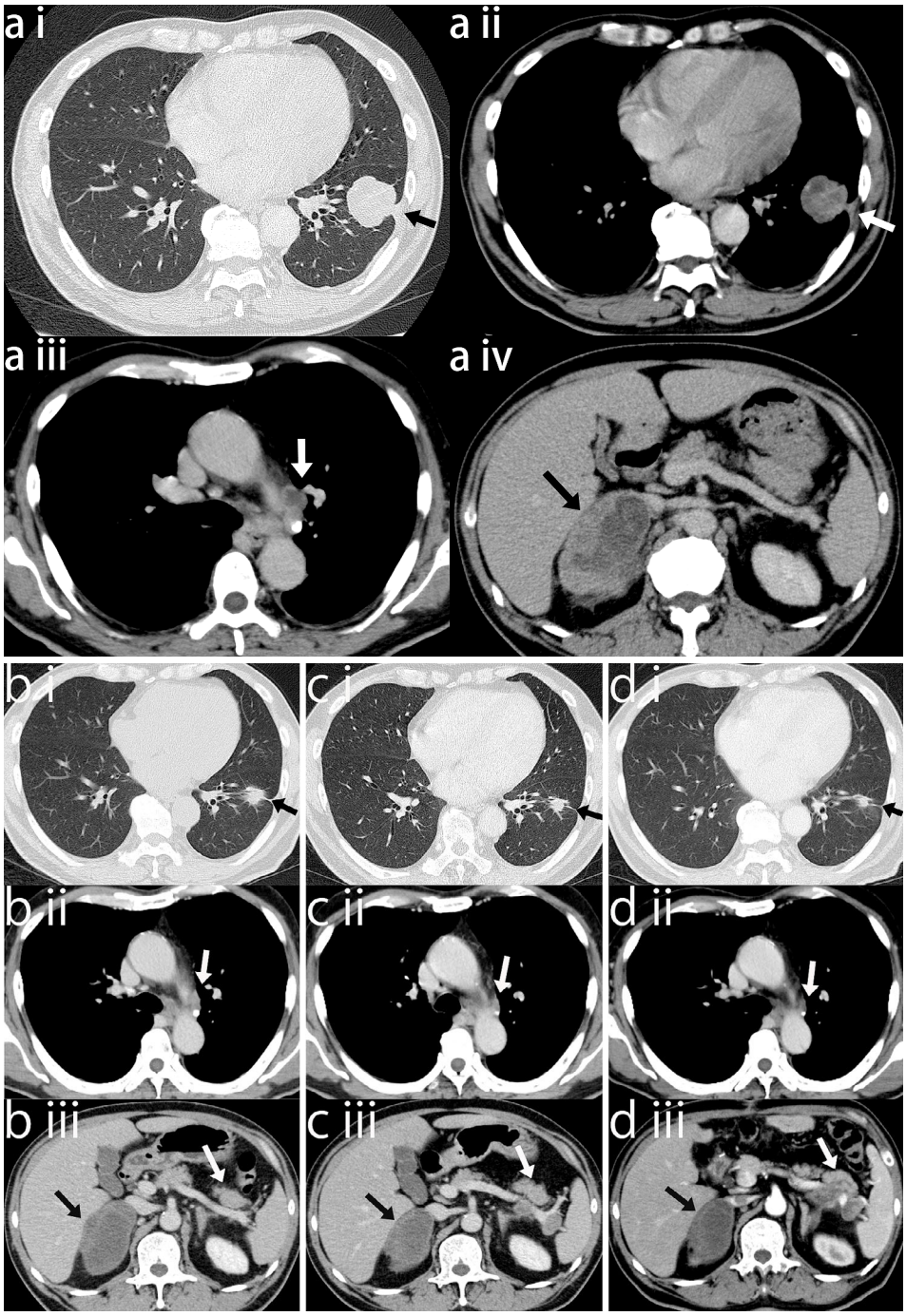

Figure 1. CT findings: **a:** An image taken at the time of the diagnosis (Nov X). i), ii) The size of the primary lesion was 39 mm. iii) Mediastinal lymphadenopathy. iv) An adrenal tumor. **b:** An image taken 3 months after the start of alectinib therapy (Mar X + 1). i) The primary lesion had decreased to 23 mm in size. ii) The mediastinal lymphadenopathy had decreased slightly. iii) The lymph nodes at the splenic hilum were slightly tumefied. **c:** An image taken 9 months after the start of therapy (Sep X + 1). i) The primary lesion had decreased to 15 mm in size. ii) The mediastinal lymph nodes remained small. iii) The lymph nodes at the splenic hilum had increased in size and were more tumefied. **d:** An image taken 12 months after the start of therapy and after total gastrectomy (Dec X + 1). i) The primary lesion had decreased to 13 mm in size. ii) The mediastinal lymph nodes remained small. iii) The lymph nodes at the splenic hilum were more tumefied and had agglutinated.

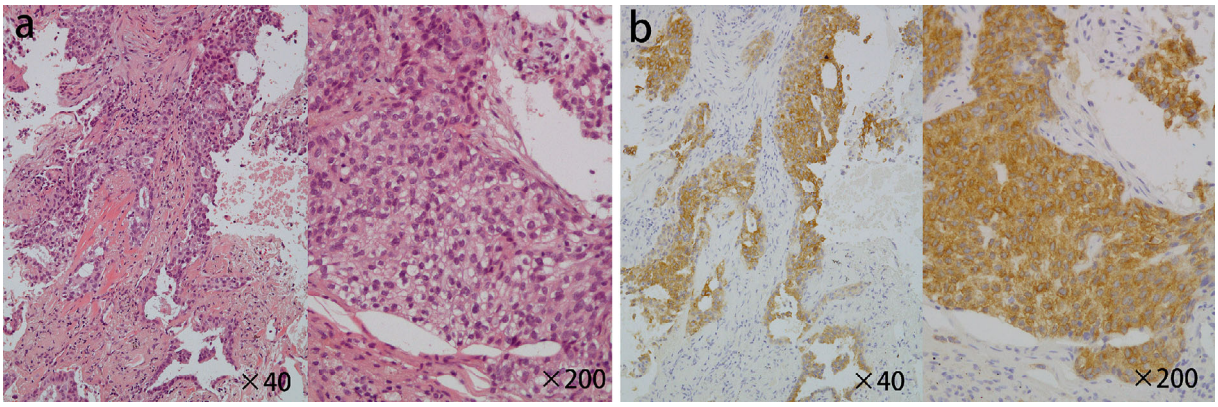

Figure 2. The histological examination of primary lung lesion specimen obtained by transbronchial lung biopsy. **a:** Hematoxylin and eosin staining. **b:** Immunohistochemical staining of anaplastic lymphoma kinase (ALK).

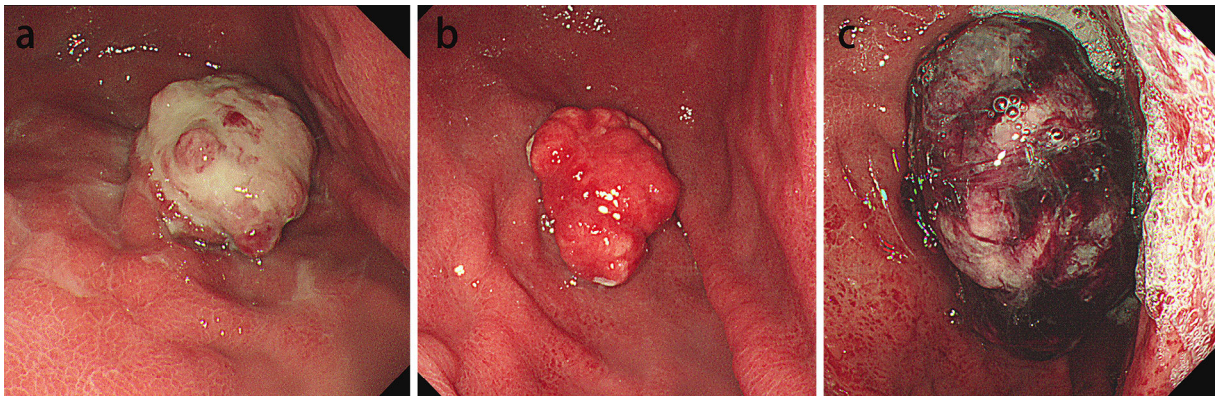

Figure 3. Gastrointestinal endoscopy revealed a semi-pedunculated polypoid lesion at the posterior wall of the gastric body. **a:** The size of the polypoid lesion was approximately 20 mm just before the start of alectinib therapy (Dec X). **b:** The size remained almost unchanged at 2 months after the start of therapy (Feb X + 1). **c:** The size had markedly increased to over 40 mm, and continuous bleeding of the lesion was observed at 8 months after the start of therapy (Aug X + 1).

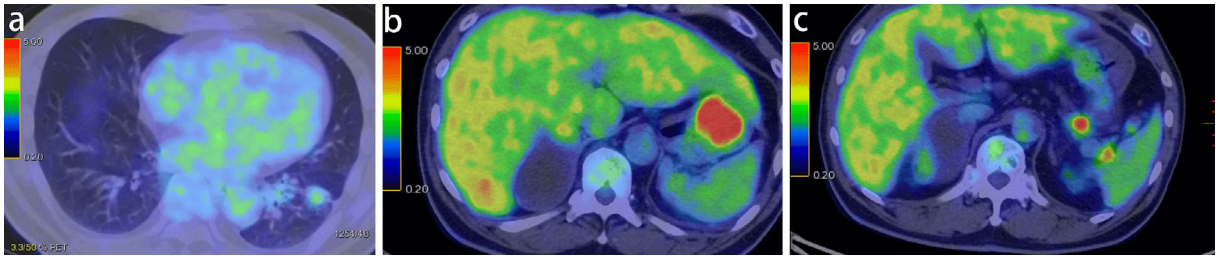

Figure 4. Positron emission tomography (PET) CT findings was performed at 9 months after the start of alectinib therapy (Sep X + 1). Fluorodeoxyglucose was weakly concentrated in the primary lung lesion (SUVmax = 2.37, **a)** and the adrenal lesion (SUVmax = 3.49, **b)**, but was strongly concentrated in the gastric lesion (SUVmax = 8.21, **b)** and the lymph nodes at the splenic hilum (SUVmax = 5.80, **c)**.

ブでの治療反応性が病巣毎に異なり，最終的に胃全摘術を行った貴重な症例を経験した．

原発性肺癌の転移先として胃は稀であり，諸家の剖検例でも 5% 以下と報告されている．[3,4] また，転移性胃腫瘍の原発巣としては，悪性黒色腫が多い（18～30%）とされているが，肺癌（7～21%）も食道癌（12～21%）や乳

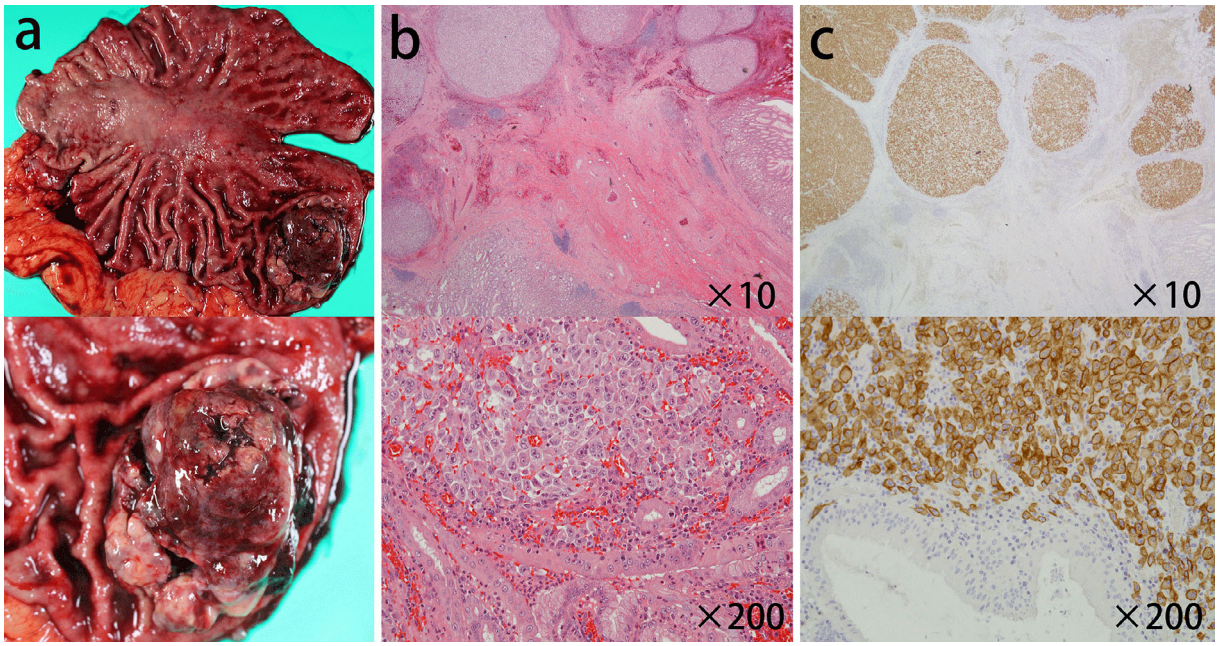

Figure 5. **a:** The examination of the excised specimen. The pedunculated tumor in the greater curvature was approximately 7 cm in size. The tumor consisted of many white nodules with high cellularity, with conspicuous blood clotting and necrosis. **b, c:** The histological findings of the gastric metastatic lesion after total gastrectomy. Hematoxylin and eosin staining **(b)**. Immunohistochemical staining of anaplastic lymphoma kinase (ALK) **(c)**.

癌（11～12%）とともに多い傾向にある.[5,6] 本症例においては，胃病変の病理組織学的評価では原発巣よりも異型が強く，肺癌の転移を積極的に示唆する所見は得られなかった．本症例では胃病変がALK陽性であることが肺原発の根拠の一つとなっているが，ALKは複数の悪性腫瘍においてdriver oncogeneとしてみられており，“ALKoma”という一つの概念として捉えている報告もある.[7] ALKomaは，上皮系腫瘍よりも血液悪性腫瘍や肉腫に多くみられている．上皮系腫瘍としては肺非小細胞癌，前立腺癌，食道扁平上皮癌などで報告がある．一方，非上皮系腫瘍としては，横紋筋肉腫や神経芽細胞腫での報告がみられる．本症例でもALKoma内の鑑別のために胃病変に対しても追加で免疫染色を行った．未分化大細胞型リンパ腫との鑑別目的にCD30，CD56染色を，炎症性筋線維芽細胞性腫瘍との鑑別目的にdesmin，α-SMA染色を，腎髄質癌との鑑別目的にAE1/3，CAM5.2染色を，甲状腺未分化癌との鑑別目的にサイトケラチン染色を行ったが，すべて陰性であった．

また，既存の報告では，TTF-1などが鑑別に有用であるとの報告もあるが，[8] 実際にTTF-1陰性の肺癌胃転移例も報告されている.[9] 本症例では胃切除検体でもTTF-1陰性であったものの，上記内容から総合的に判断し，ALK陽性肺癌の胃転移巣と診断した．免疫染色にてALK陽性を確認した肺癌胃転移の報告は稀であり，アレクチニブ治療前と耐性獲得後で免疫染色にてALK発現を確認している報告はなく，貴重な症例と考え今回報告した．

また，ALK転座陽性IV期非小細胞癌に対しては，ガイドラインではアレクチニブが推奨度1Aとなっている.[2] しかし，クリゾチニブ耐性後のアレクチニブ投与に関して良好な成績も報告されており，1次治療としてのクリゾチニブも推奨度2Aとなっている．クリゾチニブの耐性については，ALK耐性変異によるものやEGFRなどを介したシグナル経路のバイパスなどが報告されている.[10,11] アレクチニブの耐性に関しても報告があるが，耐性変異の種類やバイパス経路の種類などクリゾチニブと異なる点が多く，[12] 耐性後の治療方針などを含め不明な点が多い．

アレクチニブによる耐性機序のうち，ALK耐性変異によるものはクリゾチニブと異なり，セリチニブにも耐性であるG1202Rの頻度が多いとの報告があるが，同変異に対しては第3世代ALK阻害薬であるlorlatinibが効果があるとの報告がある.[12] また，シグナル経路のバイパスとしては，①IGF1RとNRG1の過剰発現を基にEGFRを介したバイパスと②METからのHGF autocrineによりMETを介したバイパスが報告されている.[13] ①に対してはEGFR-TKIの併用などが注目されており，②に関してはALK/MET inhibitorであるク

リゾチニブの効果が注目されている．

本症例では，アレクチニブ治療前と治療開始 10 か月後に胃病変の免疫染色を行ったが，両時期ともに免疫染色で ALK 陽性であった．手術後は，プラチナ製剤を含む殺細胞性抗癌剤への治療に移行した．

本症例のように，病巣毎に ALK 阻害薬への治療反応性が異なる症例は今までも報告されており，今後，治療前に生検可能な病巣に対しては生検を行い，病巣毎に耐性遺伝子変異や MET 増幅などの評価を行うことで最適な ALK 阻害薬の使用が可能になることが期待される．

また，耐性出現時は PET-CT なども参考に各病巣の病勢を判断し，少なくとも治療対象病変からは生検を行い，ALK 耐性変異の検索が必要になってくると考える．さらに，ALK 阻害薬の種類が増えるに伴い，治療変更のタイミング毎における 2nd-biopsy，3rd-biopsy の必要性が高まると予測される．今後，一般臨床で汎用可能な再生検による耐性機序同定検査法の確立や，それに基づいた適切な耐性獲得後の治療法の確立が期待される．

本論文内容に関連する著者の利益相反：なし

謝辞：病理学的な御助言をくださいました当院病理診断科の小池盛雄先生に深謝いたします．

REFERENCES

1. Hida T, Nokihara H, Kondo M, Kim YH, Azuma K, Seto T, et al. Alectinib versus crizotinib in patients with ALK-positive non-small-cell lung cancer (J-ALEX): an open-label, randomised phase 3 trial. *Lancet.* 2017;390:29-39.
2. 山本信之，中山優子，瀬戸貴司，笠原寿郎，伊達洋至，川村雅文，他．EBM の手法による肺癌診療ガイドライン 2017 年版．日本肺癌学会；2017.
3. Antler AS, Ough Y, Pitchumoni CS, Davidian M, Thelmo W. Gastrointestinal metastases from malignant tumors of the lung. *Cancer.* 1982;49:170-172.
4. 森田豊彦．教室における最近 17.5 年間の肺癌剖検例　肺癌 399 例の臨床病理学的解析．癌の臨床．1976;22:1323-1337.
5. Oda I, Kondo H, Yamao T, Saito D, Ono H, Gotoda T, et al. Metastatic tumors to the stomach: analysis of 54 patients diagnosed at endoscopy and 347 autopsy cases. *Endoscopy.* 2001;33:507-510.
6. 田邊　渉，青山育雄，仁尾美賀子，玉置将司，久保敦司，秋元　悠，他．転移性胃腫瘍 28 例の検討．倉敷中央病院年報．2009;71:19-24.
7. Mano H. ALKoma: a cancer subtype with a shared target. *Cancer Discov.* 2012;2:495-502.
8. 石岡英彦，石木邦治，今田貴之，永原靖浩，岡本　毅，吉田智郎，他．化学療法で消失した肺小細胞癌胃転移の 1 例．日本消化器病学会雑誌．2004;101:510-515.
9. 市成秀樹，帖佐英一，米井彰洋，峯　一彦，木佐貫篤．切除可能であった肺癌胃転移の 1 例．日本呼吸器外科学会雑誌．2015;29:204-209.
10. Katayama R, Shaw AT, Khan TM, Mino-Kenudson M, Solomon BJ, Halmos B, et al. Mechanisms of acquired crizotinib resistance in ALK-rearranged lung cancers. *Sci Transl Med.* 2012;4:120ra17.
11. Doebele RC, Pilling AB, Aisner DL, Kutateladze TG, Le AT, Weickhardt AJ, et al. Mechanisms of resistance to crizotinib in patients with ALK gene rearranged non-small cell lung cancer. *Clin Cancer Res.* 2012;18:1472-1482.
12. Gainor JF, Dardaei L, Yoda S, Friboulet L, Leshchiner I, Katayama R, et al. Molecular mechanisms of resistance to first- and second-generation ALK inhibitors in ALK-rearranged lung cancer. *Cancer Discov.* 2016;6:1118-1133.
13. Isozaki H, Ichihara E, Takigawa N, Ohashi K, Ochi N, Yasugi M, et al. Non-small cell lung cancer cells acquire resistance to the ALK inhibitor alectinib by activating alternative receptor tyrosine kinases. *Cancer Res.* 2016;76:1506-1516.