（肺癌．2018;58:237-238）
© 2018 The Japan Lung Cancer Society

SHORT REPORT

# 胸腺原発脂肪線維腺腫の1切除例

濱田賢一[1]・加勢田馨[1]・大村征司[1]・鈴木幹人[1]・田中浩登[1]・
鈴木陽太[1]・栗山翔司[1]・坂巻寛之[1]・志満敏行[1]・四倉正也[1]・
政井恭兵[1]・橋本浩平[1]・高橋祐介[1]・菱田智之[1]・大塚　崇[1]・
林雄一郎[2]・中谷行雄[3]・淺村尚生[1]

**A Case of Lipofibroadenoma of the Thymus**

Kenichi Hamada[1]; Kaoru Kaseda[1]; Seiji Omura[1]; Mikito Suzuki[1]; Hiroto Tanaka[1]; Yota Suzuki[1]; Shoji Kuriyama[1]; Hiroyuki Sakamaki[1]; Toshiyuki Shima[1]; Masaya Yotsukura[1]; Kyohei Masai[1]; Kohei Hashimoto[1]; Yusuke Takahashi[1]; Tomoyuki Hishida[1]; Takashi Ohtsuka[1]; Yuichiro Hayashi[2]; Yukio Nakatani[3]; Hisao Asamura[1]

*[1]Division of Thoracic Surgery, Keio University School of Medicine, Japan; [2]Department of Pathology, Keio University Hospital, Japan; [3]Department of Diagnostic Pathology, Graduate School of Medicine, Chiba University, Japan (Adviser of Pathological Findings).*

(*JJLC.* 2018;58:237-238)

***KEY WORDS*** —— Lipofibroadenoma, Thymic tumor, Thymoma, Mediastinal tumor, Thymus

Corresponding author: Kaoru Kaseda.

**要旨** —— 胸腺に発生する腫瘍である脂肪線維腺腫は，WHO 分類（第 4 版）において胸腺上皮性腫瘍の「その他の稀な胸腺腫」に分類されている良性腫瘍であるが，報告例が極めて少なく，その病態は明らかになっていない．今回，我々は脂肪線維腺腫の 1 切除例を経験したので報告する．

**索引用語** —— 脂肪線維腺腫，胸腺腫瘍，胸腺腫，縦隔腫瘍，胸腺

症例：55 歳，女性．主訴：なし．既往歴：なし．

現病歴：人間ドックの PET-CT で，前縦隔に結節陰影を指摘され，当科を受診した．

血液検査所見：血算，生化学検査に異常所見を認めず，CEA，ProGRP，可溶性 IL-2 レセプターはいずれも基準範囲内であった．また，抗アセチルコリンレセプター抗体は陰性であった．

画像所見：造影 CT にて，前縦隔に 2.5 cm 大の境界明瞭で辺縁整な，造影効果を伴う結節陰影を認めた（Figure 1A）．FDG PET/CT では，同結節の SUVmax は 2.0 であった（Figure 1B）．同結節は MRI の T1 強調画像，T2 強調画像で低信号を呈した（Figure 1C，1D）．胸腺腫（cT1N0M0：Stage I）が疑われ，診断・治療目的に手術の方針とした．

手術所見：胸腔鏡下胸腺腫瘍切除術を施行した．病変の可動性は良好で，隣接する臓器への浸潤は認めなかった．

術中迅速病理診断：リンパ球と胸腺上皮の混在する領域と，疎な線維結合組織を囲むように異型のない上皮が配列する領域を認めた．典型的な胸腺腫の組織像ではなく，詳細は永久標本で検討する方針とした．

摘出標本肉眼所見：腫瘍は 4.5 × 1.8 × 1.3 cm 大で，境界明瞭であり，薄い線維性被膜を有していた．割面は黄白色であった．内部は比較的均一で，壊死は認めなかった（Figure 2A）．

病理組織所見：胸腺組織とともに，島状に分布する間質成分の増生を多数認めた（Figure 2B）．増生した間質成分は，脂肪組織，線維芽細胞，膠原線維からなり，介在するリンパ球を少数認めた（Figure 2C）．増生した間質成分の周囲には，圧排され索状に配列する異型のない上皮細胞を認めた（Figure 2D）．上皮細胞は CK19 陽性で，胸腺上皮類似の形質を示した（Figure 3A）．間質成分に介在するリンパ球は CD3 あるいは CD20 陽性，TdT 陰性の成熟 T 細胞ならびに B 細胞であった（Figure 3B～3D）．以上の所見より，脂肪線維腺腫と診断した．術後 12 ヶ月，無再発生存中である．

考察：脂肪線維腺腫は乳腺の線維腺腫に類似した組織

[1]慶應義塾大学医学部外科学（呼吸器）；[2]慶應義塾大学病院病理診断科；[3]千葉大学大学院医学研究院診断病理学（病理アドバイザー）．

論文責任者：加勢田馨．
※第 180 回日本肺癌学会関東支部会推薦症例（平成 29 年 12 月 2 日　日本肺癌学会関東支部会）．

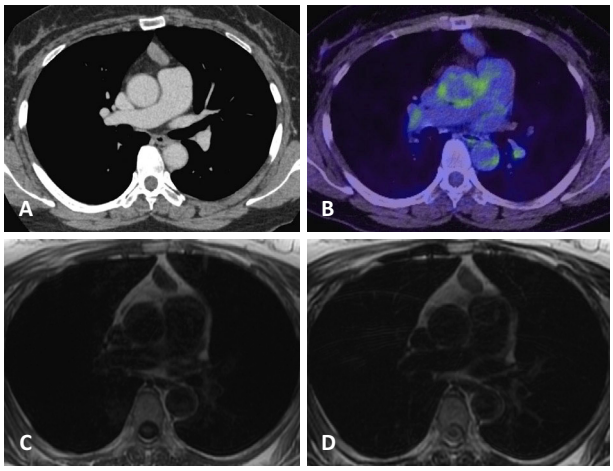


**Figure 1.** **(A)** Contrast-enhanced computed tomography (CT) showed a 2.5 cm solid nodule in the anterior mediastinum. **(B)** Positron emission tomography-CT showed that the nodule had a maximum standardized uptake value of 2.0. **(C, D)** The nodule had a low signal intensity on T1 and T2-weighted magnetic resonance imaging.

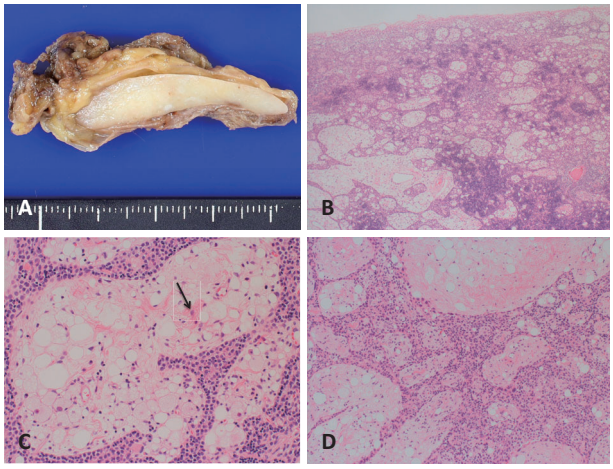


**Figure 2.** **(A)** The examination of a resected specimen revealed a well-circumscribed tumor. The cut surface was solid, yellowish-white, and firm. **(B)** The tumor was composed of thymic tissue and stromal components. **(C)** A higher-power view showed that the stromal components were composed of collagen fibers, fat cells, and fibroblasts (arrow). **(D)** Narrow strands of the bland-looking epithelial cells separated the stromal components.

像を呈する良性の胸腺腫瘍であり，WHO 分類（第 4 版）では胸腺上皮性腫瘍の「その他の稀な胸腺腫」に分類されている.[1] 現在までに，英文での報告は 4 症例のみであり，極めて稀な腫瘍である．2 症例において，上皮細胞が Type B1 胸腺腫と隣接していたことから，その発生と胸腺上皮前駆細胞の関連が示唆されているが，上皮と間質

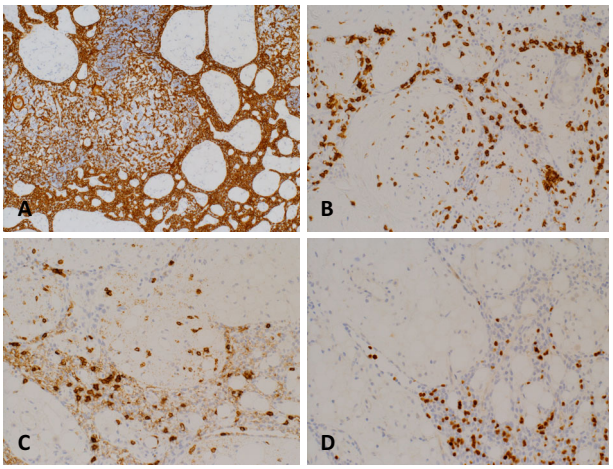


**Figure 3.** **(A)** The epithelial strands were positive for CK19. **(B, C)** Lymphocytes were positive for CD3 or CD20. **(D)** The lymphocytes in the stromal components were negative for TdT.

成分，どちらに由来する腫瘍性病変か，あるいは過誤腫かは不明である.[1]

これまでの報告では，腫瘍径 20 cm 以上の 2 症例で，咳嗽，呼吸困難，胸痛など周囲への圧迫に伴う症状を認めている．また，Type B1 胸腺腫合併例において，真性赤芽球癆が臨床的問題点とされた症例も 1 例報告されている.[1]

鑑別診断には胸腺脂肪腫があげられる. 胸腺脂肪腫は，脂肪細胞の増生が優位で，通常，膠原線維の明らかな増加がないことより鑑別される．しかし，胸腺脂肪腫の一部には脂肪線維腺腫と同様の線維化が報告されており,[2] 脂肪線維腺腫は，この線維化が全体に見られたものとする見解もある.[3]

胸腺脂肪腫との関連性も含め，今後，症例の蓄積により，その病態が明らかになることが期待される.

本論文内容に関連する著者の利益相反：なし

謝辞：病理学的所見についてご指導いただいた一般財団法人神奈川県警友会けいゆう病院参事・向井清先生に深謝する.

## REFERENCES

1. Chen G, Chalabreysse L. Other rare thymomas. In: Travis WD, Brambilla E, Burke AP, Marx A, Nicholson AG, eds. *WHO Classification of Tumours of Lung, Pleura, Thymus and Heart.* 4th ed. Lyon: IARC; 2015:209-211.
2. Moran CA, Zeren H, Koss MN. Thymofibrolipoma. A histologic variant of thymolipoma. *Arch Pathol Lab Med.* 1994; 118:281-282.
3. 立山　尚. リンパ性間質を伴う小結節性胸腺腫, 化生性胸腺腫, 顕微鏡的胸腺腫, 硬化性胸腺腫, 脂肪線維腺腫. 深山正久，野口雅之，松野吉宏，編集．腫瘍病理鑑別診断アトラス　縦隔腫瘍・胸膜腫瘍．東京：文光堂；2014:29-38.