（肺癌．2018;58:239-240）
© 2018 The Japan Lung Cancer Society

SHORT REPORT

縦隔腫瘍肺浸潤と鑑別を要した高悪性度胎児型肺腺癌の１例

高塚正己[1]・後藤行延[1]・小林尚寛[1]・菊池慎二[1]・
佐藤幸夫[1]・坂下信悟[2]・中谷行雄[3]・野口雅之[2]

A Case of High-grade Fetal Lung Adenocarcinoma Requiring a Differential Diagnosis from Mediastinal Tumor with Pulmonary Invasion

Masami Takatsuka[1]; Yukinobu Goto[1]; Naohiro Kobayashi[1]; Shinji Kikuchi[1]; Yukio Sato[1]; Shingo Sakashita[2]; Yukio Nakatani[3]; Masayuki Noguchi[2]

[1]Department of Thoracic Surgery, [2]Department of Pathology, Faculty of Medicine, University of Tsukuba, Japan; [3]Department of Diagnostic Pathology, Chiba University, Graduate School of Medicine, Japan (Adviser of Pathological Findings).

(*JJLC.* 2018;58:239-240)

KEY WORDS —— Fetal lung adenocarcinoma, Mediastinal tumor

Corresponding author: Yukinobu Goto.

要旨 —— 高悪性度胎児型肺腺癌は全肺癌中で約 0.4% と言われ非常に稀な組織型で，治療法や予後などの詳細は未だ不明である．今回我々は，画像上，広く縦隔に接し術式選択の上で縦隔腫瘍との鑑別を要した高悪性度胎児型肺腺癌を経験したので報告する．

索引用語 —— 胎児型肺腺癌，縦隔腫瘍

症例：77 歳，男性．主訴：胸部異常陰影．既往歴：23 歳時に肺結核．喫煙歴：30 本/日×40 年（20～60 歳）．

現病歴：肺気腫，間質性肺炎で前医フォロー中，発熱・咳嗽を契機に右肺炎として抗菌薬投与するも，CT にて左舌区末梢に腫瘤影を認め当院紹介となった．腫瘍マーカーは CEA 6.0 ng/ml，AFP 130.9 ng/ml と上昇を認めた．CT にて左舌区 S^4b 末梢に最大径 44 mm の辺縁不整な充実性腫瘤を認め，縦隔条件にて腫瘍は胸壁と縦隔胸膜に広く接していた（Figure 1A，1B）．FDG-PET では同部位に SUVmax が早期相 10.1/後期相 13.1 の集積を認めた（Figure 1C）．CT ガイド下生検で，縦隔腫瘍の肺浸潤というよりも胎児型肺腺癌の縦隔浸潤の疑いとなり手術（縦隔脂肪織合併切除を伴う左上葉切除，縦隔リンパ節郭清 ND2a-2）を施行した．

手術所見：胸腔内に播種巣はなく，腫瘍は胸壁との癒着を認めなかったが，縦隔脂肪織との癒着を伴っており同部位への浸潤が疑われたため，縦隔脂肪を一部合併切除する形で左上葉切除を行った．横隔神経への浸潤は認めなかった．

病理組織所見：腫瘍細胞は円柱状で，複雑な乳頭腺管状（Figure 2A），腺房状（Figure 2B），小胞巣状（Figure 2C）に増殖をしていた．また個々の細胞は明瞭な核小体と PAS 陽性のグリコーゲンを有する淡明な胞体を有していた（Figure 2D）．免疫染色では，一部 AFP 陽性であり（Figure 3A），細胞膜に染色性のある β-catenin が認められたが（Figure 3B），TTF1，CD56，chromogranin A，synaptophysin は陰性だった．腫瘍は圧排性に増殖し臓側胸膜内に存在し，画像および術中所見上で疑われた縦隔，胸膜浸潤は認めなかった．また胞巣内部に広範な壊死を認めたが morule の形成は見られず，胎児型肺腺癌，高悪性度型 pT3N0M0，pl0pm0V1Ly0，stage IIB と診断した．

考察：本症例では，画像上，腫瘍は縦隔と広く接しており血清中 AFP が上昇していることから縦隔腫瘍の肺浸潤の可能性も考えられ，その場合，胸骨正中切開による胸腺摘除，左上葉部分切除も考慮される．術式選択のために十分な組織量による鑑別を要すると考え，気管支鏡ではなく CT ガイド下生検による診断を選択した．

胎児型肺腺癌は全肺癌の 0.4% と稀な組織型であり，予後や治療法は未だ不明な点が多い．[1] 最近では，高悪性

筑波大学 [1]呼吸器外科，[2]病理診断科；[3]千葉大学大学院医学研究院診断病理学（病理アドバイザー）．
論文責任者：後藤行延．

※第 180 回日本肺癌学会関東支部会推薦症例（平成 29 年 12 月 2 日　日本肺癌学会関東支部会）．

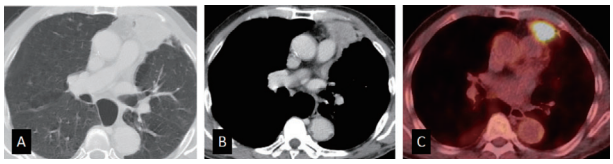

Figure 1. Chest CT pictures (**A, B**). Note the tumor in S^4b, which was widely in contact with the mediastinum. Positron emission tomography showed the accumulation of fluorodeoxyglucose in the tumor (**C**).

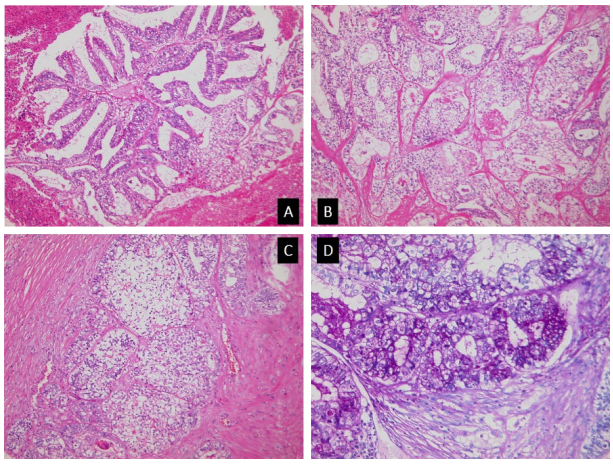

Figure 2. The histopathological findings (HE, **A, B, C** ×200; PAS, **D** ×400). Cylindrical clear tumor cells (**D**) showed the proliferation of various features, including papillary (**A**), acinar (**B**), and follicular (**C**) features.

度胎児型肺腺癌の成分を有する肺腺癌が微少乳頭型肺腺癌と同等の予後不良性を示すことが報告されている.[2] 組織は胎児期の気道上皮に類似した腺管構造が特徴である. 高悪性度型では morule の形成を欠き, β-catenin の細胞膜への染色性を有し, 神経内分泌マーカーが 50% で陽性となる. 一方で, 胎児肺成分のみからなる低悪性度型では morule を形成し, β-catenin の核への染色性を有し, 神経内分泌マーカーは 90% で陽性となる. 本症例は, 多彩な組織形態を背景として, morule を形成せず, β-catenin（細胞膜＋, 核－）の染色性から高度悪性群に分類された. 治療は一般的に化学療法に抵抗性であるが,

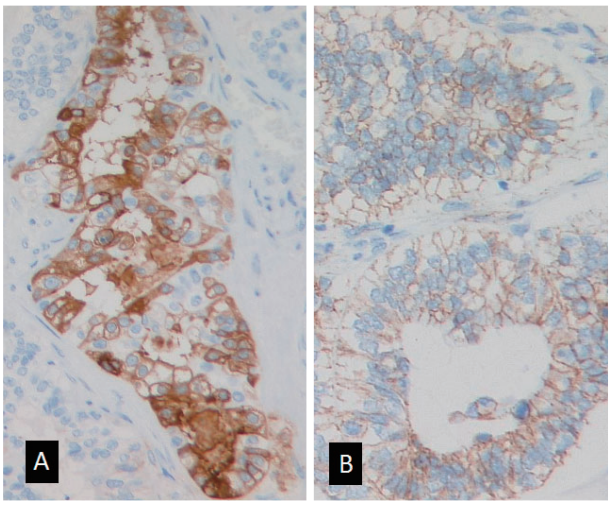

Figure 3. The immunohistochemical findings. Staining of the tumor was positive for AFP (**A**) and β-catenin, which showed a membranous pattern (**B**).

術後 UFT や再発に対する放射線療法の有用性が報告されている.[3] 本症例では, 術後血清 AFP は陰性化したが, 高齢も鑑み, 補助化学療法として carboplatin＋pemetrexed を 4 クール行い, 現在まで術後 10 か月の無再発生存中である.

本論文内容に関連する著者の利益相反：なし

REFERENCES

1. Morita S, Yoshida A, Goto A, Ota S, Tsuta K, Yokozawa K, et al. High-grade lung adenocarcinoma with fetal lung-like morphology: clinicopathologic, immunohistochemical, and molecular analyses of 17 cases. *Am J Surg Pathol.* 2013;37:924-932.
2. Suzuki M, Nakatani Y, Ito H, Narimatsu H, Yamada K, Yoshioka E, et al. Pulmonary adenocarcinoma with high-grade fetal adenocarcinoma component has a poor prognosis, comparable to that of micropapillary adenocarcinoma. *Mod Pathol.* (in press)
3. 古川陽菜, 尾田一之, 西江健一, 三宅浩太郎, 大田加与. 術後再発巣に対して放射線治療が奏効したα-Fetoprotein（AFP）産生原発性肺腺癌, いわゆる高悪性度胎児肺型肺癌の 1 例. 癌と化学療法. 2012;39:2393-2395.