（肺癌．2021;61:77-87）
© 2021 The Japan Lung Cancer Society

INVITED REVIEW ARTICLE

肺腫瘍の細胞分化に関わる転写因子と転写制御因子；その生物学的意義と病理診断における役割

松原大祐[1]

Transcription Factors and Regulators Involved in Cell Differentiation in Lung Tumor: Their Biological Significance and Role in the Pathological Diagnosis

Daisuke Matsubara[1]

[1]*Division of Integrative Pathology, Jichi Medical University, Japan.*

ABSTRACT —— In the pathological diagnosis of lung cancer, the expression of certain transcription factors is important as differentiation markers and for predicting underlying molecular abnormalities. TTF-1 is a master regulator of lung differentiation, and TTF-1-positive lung adenocarcinomas frequently harbor mutually exclusive driver mutations, such as *EGFR* and *ALK*. Furthermore, some studies have reported that TTF-1 itself is important for the survival of cancers. HNF4α, which is involved in gastrointestinal epithelial differentiation, is mutually exclusive with TTF-1 in lung cancer, and HNF4α-positive lung adenocarcinomas frequently harbor a *TTF-1* gene-inactivating mutation/hypermethylation and *KRAS* mutation. SALL4, an embryonic tumor marker, is highly expressed in high-grade fetal adenocarcinoma. SALL4 is attracting attention as a new oncogene and a target for molecular therapy. In EMT-type lung cancer, the loss of chromatin remodeling factors, such as SMARCA4 and SMARCA2, has been observed, and in recent years, a new disease concept known as SMARCA4-deficient dedifferentiated tumor has been proposed. It was recently reported that small-cell carcinomas can be classified into four molecular subtypes depending on four transcription factors: ASCL1, NEUROD1, POU2F3, and YAP1. Based on my own pathological research on lung cancer, I will briefly explain these transcription factors and regulators related to the pathological diagnosis.

(*JJLC.* 2021;61:77-87)

KEY WORDS —— Lung tumor, EMT, Neuroendocrine differentiation, YAP1, TTF-1, HNF4α, SMARCA4

Corresponding author: Daisuke Matsubara.

要旨 —— 肺癌の病理診断においてある種の転写因子の発現は，分化マーカーとして，そして，背景にある分子異常を類推するうえで重要である．肺の形成に重要な転写因子 TTF-1 を発現する肺腺癌は，*EGFR*，*ALK* など治療標的となる相互排他的なドライバー変異を高頻度に有し，また，TTF-1 そのものが癌の生存にとって重要であるとする報告もある．消化管上皮の分化に重要な転写因子 HNF4α は，肺癌においては TTF-1 とは相互排他的であり，HNF4α 陽性の肺腺癌は TTF-1 遺伝子の不活性化型変異・高メチル化，*KRAS* 変異を高頻度に有し，*EGFR*，*ALK* などのドライバー変異は稀である．胚細胞性腫瘍マーカーとして知られている SALL4 は，高悪性度胎児性腺癌のマーカーとして知られ，悪性化に関与するとともに，分子標的治療のターゲットとしても注目されている．上皮間葉系転換（EMT）型の肺癌においては，SMARCA4，SMARCA2 などのクロマチンリモデリング因子の欠失がみられ，また，近年では SMARCA4-deficient dedifferentiated tumor という新しい疾患概念が提唱されている．近年，小細胞癌において，ASCL1，NEUROD1，POU2F3，YAP1 の四つの転写因子でサブタイプ分類できることが報告されている．筆者自身の肺癌の病理学的研究を踏まえて，こうした病理診断に関わる転写因子，転写制御因子について，簡単に説明する．

索引用語 —— 肺腫瘍，上皮間葉系転換，神経内分泌分化，YAP1，TTF-1，HNF4α，SMARCA4

[1]自治医科大学病理学講座統合病理学部門．　論文責任者：松原大祐．

はじめに

2015年に出版されたWHO肺腫瘍分類第4版では，肺腺癌には優勢組織型による亜分類がなされている.[1] この組織亜型は，腫瘍の生物学的悪性度と密接に関わり，たとえば，肺胞置換型を低悪性度，管状型，乳頭状型は中間悪性度，充実型，微小乳頭状型は高悪性度と分類でき，その予後，あるいは治療反応性は，明白に異なっている.[1]

その一方で，肺腺癌においては，*EGFR*変異や*ALK*転座など，様々なドライバー変異がみつかり，それに対する分子標的治療が，患者のQOLの向上に寄与している.[2] ただし，そのためには癌組織における遺伝子変異の正確な検出が必要である.

近年では，肺腺癌における分化マーカーとしての転写因子，あるいは，転写制御因子の発現と背景にある分子異常との関係性を示す研究報告がいくつもなされている．たとえば，*EGFR*変異，*ALK*転座などはTTF-1（thyroid transcription factor-1）陽性の肺腺癌に認められることが報告されており，[3,4] また，粘液癌は，HNF4α（hepatocyte nuclear factor-4α）陽性で，高頻度に*KRAS*変異を有することなどが報告されている.[5,6] このように，形態，あるいは分化形質（転写因子の発現パターン）から，その背景のドライバー変異をある程度類推することは可能である.

筆者自身の肺癌の病理学的研究を踏まえて，主に肺腺癌，神経内分泌腫瘍，扁平上皮癌の分化に関わる転写因子，転写制御因子，その中でも特に病理診断に関わりのあるものについて，説明していく.

1. 肺の分化におけるmaster regulator，TTF-1

NKX2ファミリーホメオボックスファミリー遺伝子に属する転写因子であり，NKX2.1とも呼ばれる．肺や甲状腺の機能と器官形成に必須であることが知られている.[7] TTF-1ノックアウトマウスを使った研究では，ホモ接合体マウスはすべて死産仔となり，主幹気管支はみられるものの，その末梢には肺としての機能の失われた半透明の袋状組織を認めるのみであったとされる.[8] また，TTF-1はsurfactant protein A，B，C，CCSPなどの転写活性を制御することも報告されており，[9-11] TTF-1は，肺の分化における重要な制御因子（master regulator）であると言える.

原発性肺腺癌において，TTF-1陽性のsubtypeは，TRU-type（terminal respiratory unit type）と呼ばれている．原発性肺腺癌の70%以上でTTF-1は陽性であり，[3] かつ，その特異性の高さから，病理診断においても，原発性肺腺癌と転移性肺癌との区別をするうえで信頼できるマーカーの一つである.

TTF-1陽性肺腺癌は，組織学的に比較的分化のよい腺癌に多くみられ，非粘液性上皮内腺癌成分（lepidic growth component）を伴うことも多く，また，TTF-1陰性肺腺癌に比して予後が良好である.[12] また，*EGFR*変異，*ALK*転座など，分子標的治療のターゲットとなる分子異常を高頻度に有している.[3,4]

TTF-1陽性症例は予後良好であると述べたが，その一方で，TTF-1は転写因子として，ROR1を直接転写活性し，AKT活性化を促し，p38の活性化を抑制することで癌の生存に寄与することが報告されている.[13] 肺の分化を制御するTTF-1そのものが，癌細胞の生存に重要である点は興味深い.

2. 消化管上皮分化に関与するHNF4α

HNF4αは，胃，小腸，大腸，肝臓などの消化管上皮で発現する転写因子である.[14] HNF4αを欠くマウス胚は，内臓内胚葉の分化誘導ができず，原腸形成を完了できないとされる.[15] HNF4αは，肝臓の発達においても重要であり，胎児肝のHNF1αやPXRなどの転写因子の発現に影響を与え，肝細胞分化に関与し，かつ，代謝制御や肝機能の制御に重要であることが報告されている.[16] また，マウスの皮膚の線維芽細胞に二つの転写因子（HNF4α，FoxA1）を加えることで，肝細胞へと分化誘導するとの報告もある.[17] 結腸粘膜でこの遺伝子を破壊すると，陰窩形成とゴブレット細胞の成熟が損なわれる.[18] こうしたことから，HNF4αが細胞系統に基づく分化に関連した転写因子であることが示唆される.

病理診断において，HNF4αは消化管上皮由来の癌のマーカーとして使われることが多いが，原発性肺腺癌においても，ときにHNF4α陽性の肺腺癌は認められ，特発性間質性肺炎に合併して発生する肺腺癌は，HNF4α陽性肺腺癌が多いことが報告されている.[19]

肺癌においては，HNF4αは，当初粘液癌（多くはMUC5AC陽性となる，胃型の性質を有する腺癌）のマーカーとして報告されたが，[5] 実際には，粘液癌だけでなく膠様腺癌，腸型腺癌，管状腺癌など，様々な組織亜型において陽性となる[20]（Figure 1）．例外もあるが，基本的に肺腺癌において，TTF-1の発現とHNF4αの発現は，相互排他的な関係にあり，[21] 我々の検討では，non-TRU morphologyを呈する肺腺癌症例のみを抽出し，全エクソーム解析を行ったところ，non-TRU morphologyを呈する肺腺癌の半数を占めるのがHNF4α陽性腺癌であり，*KRAS*変異と，*TTF-1*遺伝子の不活性型変異，高メチル化が高頻度に認められ，一方，治療標的となりうるような*EGFR*変異，*ALK*転座，*ROS1*転座などは認められなかった[20]（Figure 2）．最近の研究で，*KRAS*変異マウスを

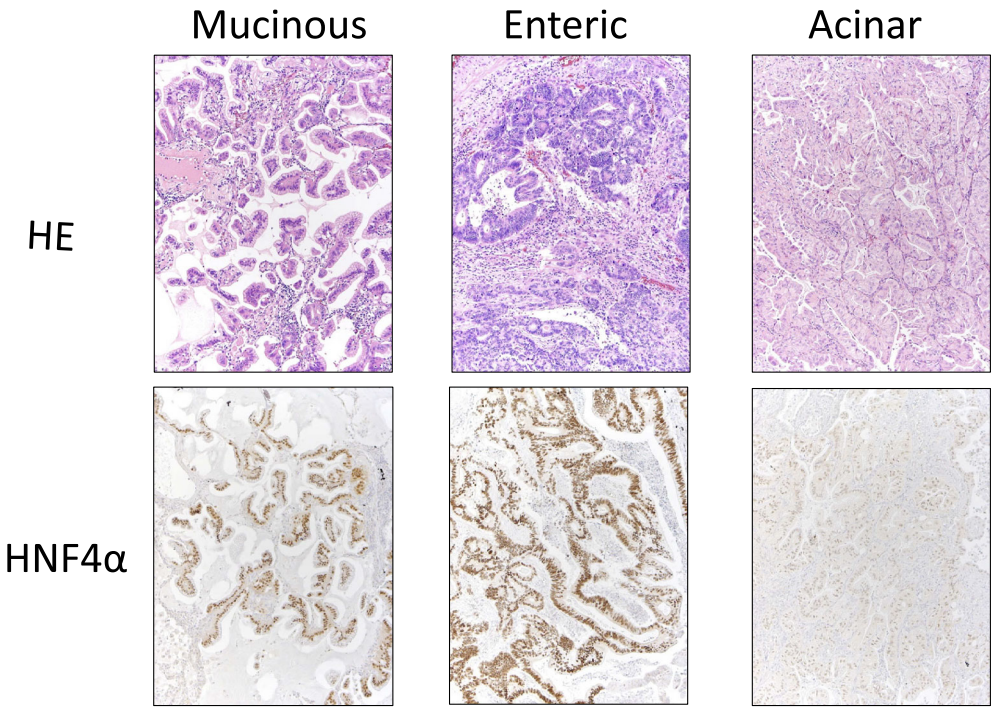

Figure 1. Staining of sections from three representative cases of hepatocyte nuclear factor-4α (HNF4α)-positive adenocarcinomas (mucinous, enteric, and acinar adenocarcinomas) for HE and HNF4α.

使った実験では，TTF-1 を欠失させることによって粘液癌が誘導されることが報告されており，[22] こうした発見からも，肺において TTF-1 は，胃腸上皮への分化を抑制していることが示唆される．おそらく，発癌の比較的初期の段階で，*TTF-1* の変異，メチル化によってその働きが欠失し，内在している胃腸上皮への分化プログラムのようなものが発動し，粘液癌，腸型腺癌が生じてくると筆者は考える．

現行の WHO 分類では，粘液癌と腸型腺癌は別の組織亜型として記載されているが，筆者個人としては，HNF4α 陽性腺癌（あるいは，胃腸上皮型腺癌）という項目で，将来的にまとめるべきではないかと思っている．もちろん，多施設間で多数の HNF4α 陽性症例を集め，その背景の遺伝子異常を解析していき，裏を取る必要はあるが，典型的な HNF4α 陽性腺癌は，おそらくは *KRAS* 変異，*TTF-1* 変異などを高頻度に有し，*EGFR*, *ALK*, *ROS1* などの遺伝子異常は稀であることが予想される．現状の粘液癌という形態のみの診断では，TTF-1 陽性で，*EGFR* 変異や *ALK* 転座を有する粘液癌というものも存在してしまうし，[23] また，逆に一見 TRU-type の形態を示す腺癌であるが，HNF4α 陽性という症例も存在する．背景の遺伝子異常をある程度予測するためにも，TTF-1，HNF4α の二つを染色し，分類していくことが望ましいのではないか．なお，HNF4α 抗体は，日本の児玉らによって作製されたものであり，[14] なおさら日本から，HNF4α 染色の重要性を発信すべきではないかと思う．

3. 高悪性度胎児性腺癌の悪性形質に関与する SALL4

高悪性度胎児性腺癌は 60 歳代をピークとした男性喫煙者に多くみられ，グリコーゲン豊富で淡明な癌細胞からなる腺癌であり，ときに大細胞神経内分泌癌様の分化を伴うこともある．高悪性度胎児性腺癌は，通常型腺癌の部分像として認められることもあり，そうした高悪性度胎児性腺癌成分を伴う腺癌は，有意に予後不良であることが報告されている．[24] SALL4 は，Glypican 3，AFP と並び，胚細胞性腫瘍マーカーとして知られているが，胎児性高悪性度胎児性腺癌においても，高頻度に発現している．

SALL4 は，胚性幹細胞の自己複製，および多能性の維持において，重要な役割を果たす転写因子である．通常，分化した細胞では SALL4 の発現が完全に抑制されているが，ある種の癌では SALL4 が再活性化され，β-catenin/cyclin D1，Bmi-1，PTEN 経路を介して細胞増殖を促進し，ZEB1/E-cadherin, c-Myc 経路を介して細胞の遊走と浸潤を促し，Bmi-1，HOXA9，FADD 経路を介してアポトーシスを阻害し，また，ABCA3，ABCG2，c-Myc 経路を標的とすることにより化学療法に対する癌

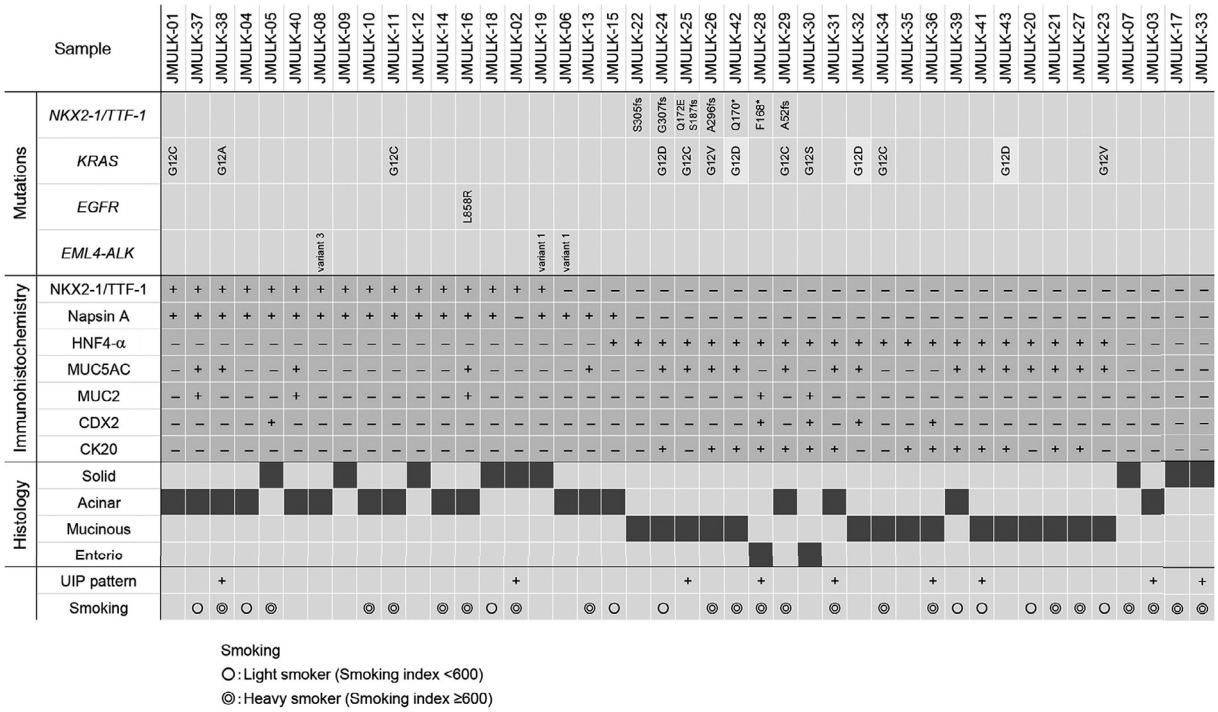

Figure 2. The genetic status of *NKX2-1/TTF-1*, *KRAS*, *EGFR*, and *EML4-ALK* (upper panel); immunohistochemical expression of NK2 homeobox 1 (NKX2-1)/thyroid transcription factor 1 (TTF-1), Napsin A, hepatocyte nuclear factor-4α (HNF4α), mucin (MUC) 5AC, MUC2, caudal-type homeobox 2 (CDX2), and cytokeratin 20 (CK20) (middle panel); and histological subtypes (lower panel) of 43 cases of lung adenocarcinoma with the non-terminal respiratory unit-type morphology. We also added clinical information on the presence or absence of the usual interstitial pneumonitis (UIP) pattern on computed tomography and smoking history (ref: Matsubara D et al, 2017, Cancer Sci).

細胞の耐性を獲得し，さらに，Oct4, Nanog, SOX2, Bmi-1 経路を介して癌幹細胞の自己複製能を制御するとされる．このように SALL4 は，様々な遺伝子をターゲットとして悪性化に関与しており，SALL4 そのものを分子標的とした治療法の研究も進められている．[25]

4. 上皮間葉系転換（EMT）を制御する SMARCA4, SMARCA2 など

SMARCA4（BRG1），SMARCA2（BRM）は，SWI/SNF の中核をなすコアサブユニットであり，いずれも ATP 依存的にクロマチン構造の弛緩を行う酵素であり，遺伝子発現の制御における重要な役割を果たす分子である．[26] 我々の検討では，*SMARCA4* の不活性型変異，*SMARCA2* の欠失は EMT 型の肺腺癌細胞株で高頻度であることをみ出しており[27]（Figure 3），SMARCA4, SMARCA2 は上皮としての形質を維持するうえで重要であることが示唆される．原発性肺腺癌症例を用いて，SMARCA4，SMARCA2 の免疫染色を行ったところ，SMARCA4 も SMARCA2 も上皮内腺癌成分で陽性であるが，充実性腺癌のような低分化腺癌において陰性を示すものが多く認められ（Figure 4），かつ，興味深いことに SMARCA4 の欠失は，TTF-1 陰性で，*EGFR* 野生型で，上皮内腺癌成分のない癌で認められた．[27] なお，*SMARCA4* 変異と *EGFR* 変異の相互排他的関係を指摘したのもこの論文が最初である．また，442 例の原発性肺腺癌の解析において，SMARCA4，SMARCA2 がともに発現の保たれている症例が最も予後が良く，SMARCA4 の発現が欠失している症例は予後不良であり，さらに，SMARCA4 と SMARCA2 の発現がともに欠失している症例は最も予後不良であった[27]（Figure 5）．*SMARCA4* 変異肺癌に対して，SMARCA2 が合成致死標的となることが報告されている一方で，ある種の EMT 型の腺癌は，発癌の初期の段階で SMARCA4 に遺伝子変異が起きており，さらに SMARCA2 の欠失することで，むしろ EMT，あるいは脱分化が加速することを，我々は仮説図として 2013 年当時の論文に描いた（Figure 6）．

なお，近年，SMARCA4-deficient dedifferentiated tumor という新しい概念も出てきている．[28,29] 胸部に巨大な腫瘤を形成する腫瘍であり，50 歳未満の喫煙者に多く，予後不良であり，組織学的には接着性の乏しい rhabdoid な腫瘍形態を示し，SMARCA4 と SMARCA2 の欠失を特徴とし，SALL4, CD34, SOX2, CD99 などの stem

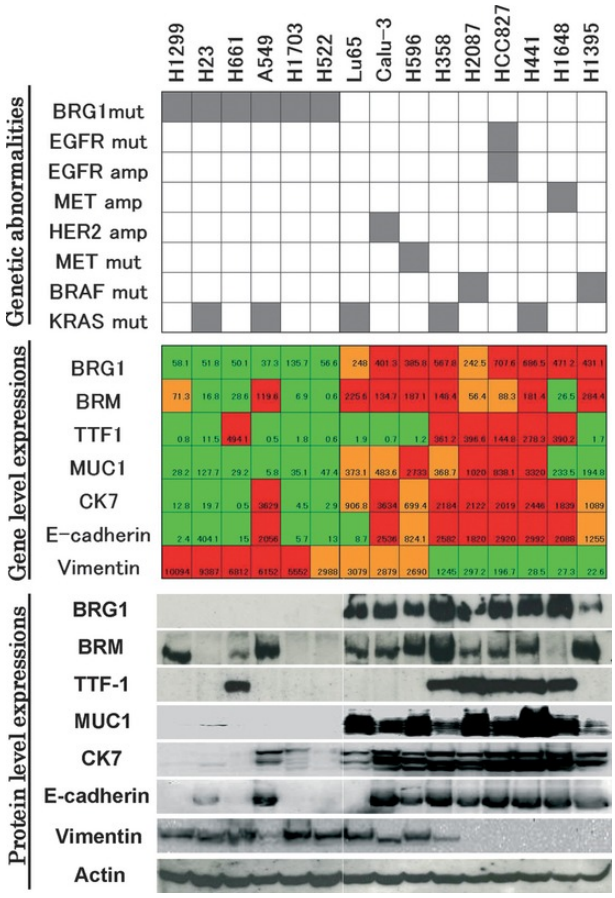

Figure 3. The genetic status of BRG1, epidermal growth factor receptor (EGFR), MET, HER2, BRAF, and KRAS (upper panel); gene expression of BRG1, BRM, TTF-1, MUC1, CK7, E-cadherin, and vimentin (middle panel); and protein expression of BRG1, BRM, TTF-1, MUC1, CK7, E-cadherin, and vimentin (lower panel) of the 15 cell lines. In the upper panel, the gray box means the presence of genetic abnormalities, and the white box means the absence of genetic abnormalities. Color indications in the middle lane are as follows: red means greater than or equal to the average of each gene expression; orange: under the average and greater than or equal to half the average; and green: under half the average (ref: Matsubara D et al, 2013, Cancer Sci).

cell marker を高頻度に発現している.[28,29] なお，このSMARCA4-deficient dedifferentiated tumor が肉腫なのか，肉腫様癌の 1 亜型にすぎないのか，現在のところ結論は出ていない．実際吉本らは，通常の肉腫様癌や大細胞癌などでも，SMARCA4，SMARCA2 の欠失が高頻度であることを報告している.[30] Le Loarer らによる遺伝子発現プロファイリングの解析では，SMARCA4-deficient dedifferentiated tumor は SMARCA4 欠失肺癌の遺伝子発現パターンとは異なり，malignant rhabdoid tumors（MRT）や，small cell carcinoma of the ovary, hypercalcemic type（SCCOHT）と類似した遺伝子発現パターンを示したことから，肉腫様癌ではなく，原発性胸部肉腫であると結論づけている.[29] その一方で Rekhtman ら は，SMARCA4-deficient dedifferentiated tumor に SMARCA4 は陰性であるが，SMARCA2，サイトケラチン，Claudin 4 などが陽性となる非小細胞癌成分を伴うことを報告しており，[31] SMARCA4-deficient dedifferentiated tumor の発がんの仮説として，我々の EMT 型肺腺癌の発癌仮説と類似の仮説図（Figure 7）を描き，非小細胞肺癌からの悪性転化としての面を強調している.[31] いずれにせよ，今後は肺癌の病理診断において，SMARCA4 染色が重要となっていくことは間違いない.

EMT に関わるその他の epigenetic な制御としては，ヒストンの修飾を担う酵素の遺伝子発現データの解析によって，EMT 型肺腺癌で PRMT5 の高発現がみられることが明らかにされている.[32] 頭頸部における扁平上皮癌においても，PRMT5 が EMT に関与する分子であることを，天野らが免疫組織化学的に示しており，[33] 以上の結果は，EMT 型の癌の発生と進展における epigenetic な制御因子の異常の重要性を示している.

5. 高悪性度神経内分泌腫瘍における ASCL1, NEUROD1，POU2F3，YAP1

小細胞癌においては，近年，ASCL1，NEUROD1，POU2F3，YAP1 の四つの転写因子（YAP1 は転写共約因子）でサブタイプ分類できることが報告されている[34]（Figure 8）．小細胞癌において，ASCL1 陽性群（SCLC，type A），NEUROD1 陽性群（SCLC，type D）は，神経内分泌型の性質を有し，かつ，小細胞癌の大部分を占めており，一方 POU2F3 陽性群（SCLC，type P），YAP1 陽性群（SCLC，type Y）は，非神経内分泌分化型の性質を有し，稀であるとされている.[34]

ASCL1，NEUROD1 は，いずれもニューロン分化制御に関わる転写因子であり，小細胞肺癌においてはその神経分化を制御し，細胞生存に重要であることが報告されている.[35,36] 一方の POU2F3 は，舌，呼吸上皮，気管，尿道，消化器官などにわずかに存在する化学感覚細胞の産生に重要な転写因子（master regulator）であることが報告されている.[37] また，YAP1 は，Hippo pathway の effector であり，肺癌を含めた様々な癌腫において，癌細胞の増殖と薬剤抵抗性に寄与することで知られ，[38] 非小細胞肺癌では，核内における YAP1 の過剰発現が予後不良に働くことが報告されている.[39]

我々は，YAP1 の欠失が神経内分泌分化に重要であることを最初に報告したが，[40] その論文の中で，高悪性度

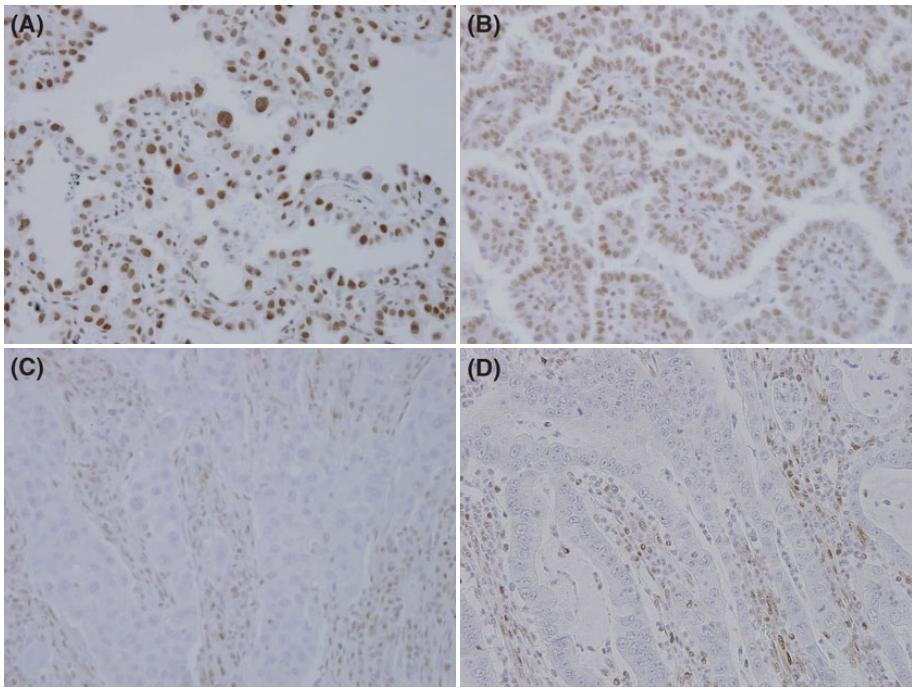

Figure 4. The BRG1 expression in lung adenocarcinomas. Overall, more than 80% of cases showed positivity for BRG1. **(A)** Lepidic growth components showed strong immunoreactivity for BRG1. **(B)** Moderately differentiated adenocarcinomas, such as papillary adenocarcinoma, frequently showed positivity for BRG1. **(C)** Solid adenocarcinomas with mucin were frequently negatively stained for BRG1. **(D)** Some cases with papillary or acinar morphology showed negative staining for BRG1. Note BRG1 positivity in stromal cells (ref: Matsubara D et al, 2013, Cancer Sci).

神経内分泌腫瘍細胞株（n=15）と，原発性高悪性度神経内分泌腫瘍（n=71）のそれぞれの解析において，YAP1 陽性例は神経内分泌マーカーが陰性となり，YAP1 陰性例が有意に神経内分泌マーカーを高発現することを示し（Figure 9），さらに，YAP1 陰性の高悪性度神経内分泌腫瘍症例は化学療法に感受性であるのに対し，YAP1 陽性の高悪性度神経内分泌腫瘍症例は化学療法に抵抗性であることを示した.[40]

我々の研究結果から，高悪性度神経内分泌腫瘍“と診断された”症例であっても，YAP1 陽性のものは，小細胞癌的な性質はもたず，非小細胞癌的な性質をもっているということが示唆される．小細胞癌にのみ注目すれば，確かに YAP1 陽性の rare variant というものが存在するという錯覚をするかもしれないが，非小細胞癌（大細胞神経内分泌腫瘍を除く）にまで視野を広げれば，大部分の非小細胞癌は YAP1 陽性で非神経内分泌腫瘍である．実際，我々の免疫組織化学的検討では，小細胞癌では 98%（40/41）で YAP1 陰性であり，大細胞神経内分泌腫瘍では 60%（18/30）で YAP1 陰性であるのに対し，大細胞神経内分泌腫瘍症例を除く非小細胞肺癌症例 189 例において，YAP1 は実に 97%（183/189）で陽性であった.[40] つまり，小細胞癌における YAP1 陽性の rare variant というのは，すべてではないかもしれないが，非小細胞癌症例のコンタミネーションである可能性が考えられる．病理医ならだれもがわかることであるが，小細胞癌の診断においては，免疫染色はせず，形態のみで診断してもよいことになっており，[1] 類基底細胞癌（扁平上皮癌の一亜型）など，小細胞癌に類似した形態を示す癌は存在する．それらが，“間違って”小細胞癌として診断されている可能性もある．ただし，この分類は，細胞株のクラスタリングから生まれたものであり，樹立する過程で，非神経内分泌性の細胞（YAP1 陽性細胞）が出てきた可能性ももちろんありうる．とはいえ，筆者としては，真の小細胞癌は ASCL1 陽性，NEUROD1 陽性，POU2F3 陽性の 3 群のみではないかと考える．

なお，核内 YAP1 陽性例が非小細胞癌において予後不良であるとの報告がなされていると先ほど述べたが，我々の検討では，腫瘍抑制分子 CADM1 の存在下で，CADM1 と LATS などの Hippo pathway の core factor とが複合体を形成し，Hippo pathway が活性化している状況では，YAP1 がたとえ核内にあったとしても，その発癌活性は制御されており，必ずしも悪性には働かない.[41]

実際，高分化で低悪性度の非粘液性上皮内腺癌，さらに反応性のII型肺胞上皮において，YAP1は核内で有意に陽性である.[41] 我々の検討でYAP1が肺腫瘍の神経内分泌分化を抑制している可能性が示唆されたこと,[41] また，YAP1はLKB1欠損肺腺癌の扁平上皮分化を阻害するという報告があること,[42] さらに，気管支肺胞細胞の分化にMOB1-YAP1/TAZ-NKX2.1シグナルが関与するという報告[43]もあることから，YAP1もまた，肺の分化の重要な調節因子として機能している可能性が示唆される.

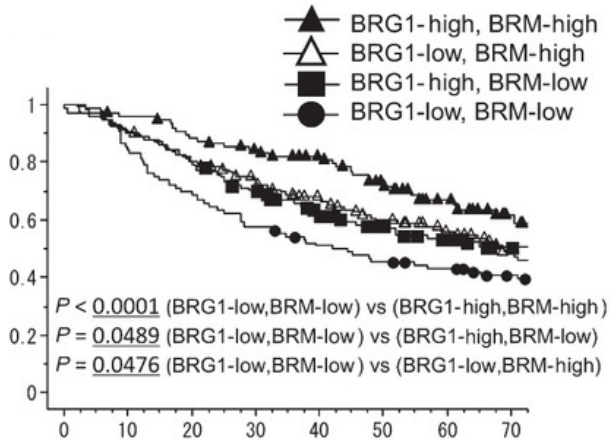

Figure 5. An analysis of the publicly available data of 442 primary lung adenocarcinoma cases. The patient survival according to the expression pattern of BRG1 and BRM. Patients were separated into four groups according to the expression pattern of BRG1 and BRM as follows: cases with high expression of both BRG1 and BRM (BRG1-high, BRM-high), cases with high expression of BRG1 and moderate or low expression of BRM (BRG1-high, BRM-low), cases with moderate or low expression of BRG1 and high expression of BRM (BRG1-low, BRM-high), cases with moderate or low expression of both BRG1 and BRM (BRG1-low, BRM-low) (ref: Matsubara D et al, 2013, Cancer Sci).

6. 扁平上皮癌における癌遺伝子としてのΔNp63/p40

p63は，扁平上皮の分化，増殖，維持に関与する転写因子であり，p53 familyに属し，腫瘍抑制タンパク質p53やp73に対して構造的に高い相同性を有する.

癌において，p53遺伝子変異は高頻度であるのに対し，p63遺伝子における変異は稀であり，むしろ扁平上皮癌においてはNOTCH変異，p63遺伝子増幅，p53変異，IRF6発現低下，SOX2遺伝子増幅などに伴って，p63の発現上昇，あるいは転写活性の増強が生じていることが多い.

p63にはTAp63とΔNp63という二つの主要なアイソフォームが存在し，TAp63にはN末端トランス活性化（TA）ドメインが含まれ，一方のΔNp63にはこのドメインがないものの，オリゴマー化（OD）ドメインとsterile alpha motif（SAM）ドメインの間にトランス活性化ドメインが存在し，転写活性を有している．この二つのアイソフォームの中で，ΔNp63は癌遺伝子として知られ，肺扁平上皮癌においては，ΔNp63の発現がTAp63の200倍以上であるとの報告もある．なお，病理診断において扁平上皮癌の特異的なマーカーとして使用されるp40抗体は，このΔNp63のdeltaNドメインを認識するものである.

ΔNp63は癌細胞の増殖，生存において重要な役割を果たすことが知られており，ΔNp63はp73と相互作用し，プロアポトーシス遺伝子PUMAの転写活性化を抑制す

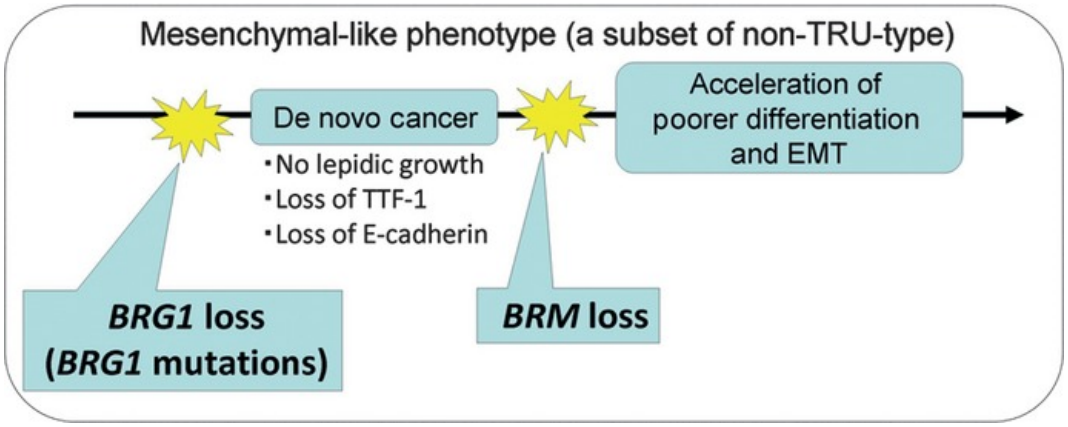

Figure 6. Hypothetical schematic illustration of SMARCA4 (BRG1) and SMARCA2 (BRM) loss in the development of lung adenocarcinoma with mesenchymal-like phenotype (ref: Matsubara D et al, 2013, Cancer Sci).

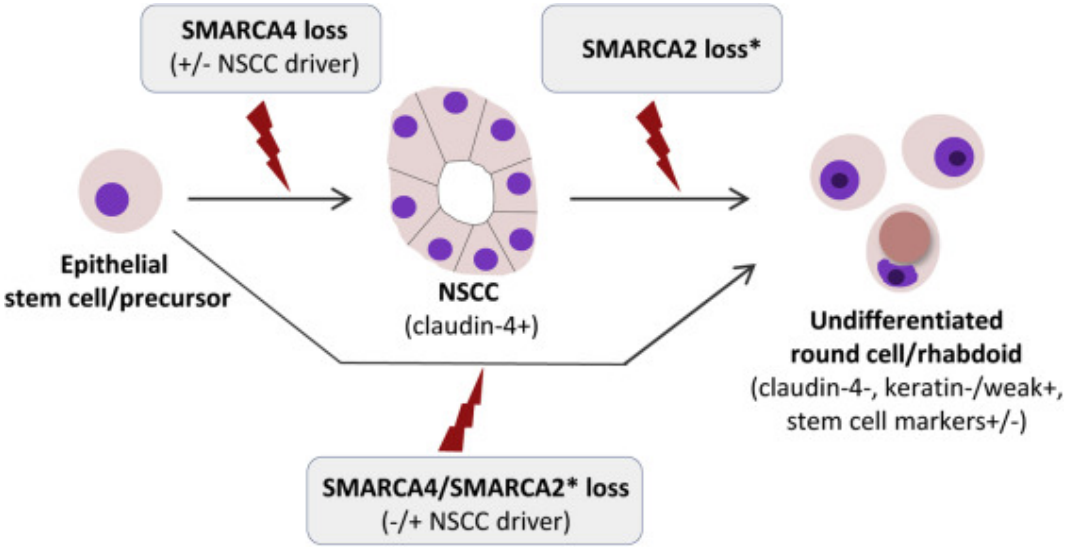

Figure 7. Hypothetical schematic illustration of SMARCA4 and SMARCA2 loss in the development of SMARCA4-deficient thoracic undifferentiated tumors (ref: Natasha Rekhtman et al, 2020, J Thoracic Oncol).

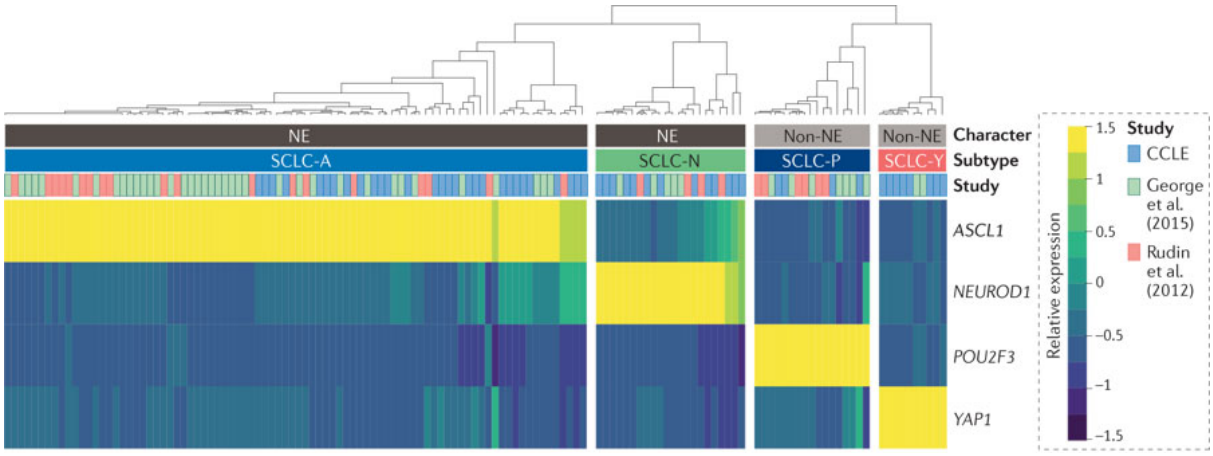

Figure 8. Four key transcription regulators define the molecular subtypes of SCLC: ASCL1-positive group (SCLC, type A), NEUROD1-positive group (SCLC, type D), POU2F3-positive group (SCLC, type P) and YAP1-positive group (SCLC, type Y). Types A and D are neuroendocrine phenotypes, and types P and Y are non-neuroendocrine phenotypes (ref: Rudin et al. 2019, Nat Rev Cancer).

るとされる．また，ΔNp63 は NOTCH シグナルを抑制し，サイクリン依存性キナーゼ（CDK）を阻害する p21WAF1/Cip1 の発現を抑制することによって細胞増殖を維持する．さらに，ΔNp63 は多様な epigenetic 因子を介して，強力な転写抑圧因子として作用することも報告されている．すなわち，ΔNp63 は HDAC1，HDAC2 をクロマチンに誘導し，PUMA などのプロアポトーシス遺伝子の転写を阻害することが報告されており，また，ΔNp63 は H2A.Z のヌクレオソームへの導入を促進し，あるいは，SWI/SNF サブユニット ACTL6A と相互作用することで，様々な抗増殖遺伝子の転写を抑制するとされている．[44]

おわりに

以上，肺癌の病理診断に関わる転写因子，転写制御因子について，簡単に説明した．転写因子は，様々な肺癌の分化に関与するだけでなく，癌細胞の増殖，生存においても重要な役割を果たしている．また病理医にとっては，組織形態を観察するのに加え，分化マーカーとしての転写因子，転写制御因子の発現を免疫組織化学的に観

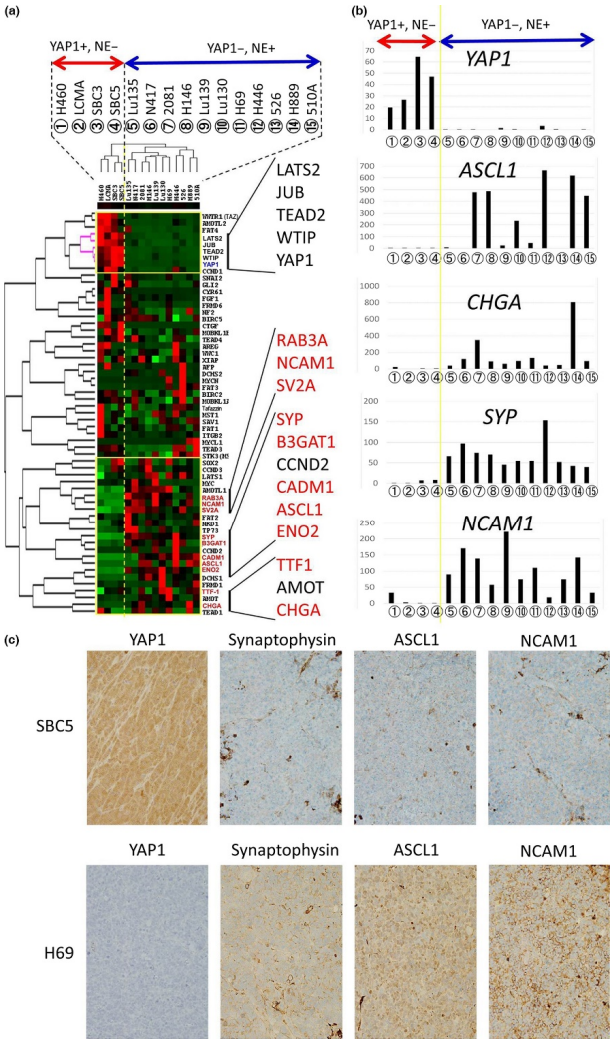

Figure 9. **(a)** A hierarchical cluster analysis of 15 high-grade neuroendocrine lung tumor cell lines using the gene expression of Hippo pathway-correlated molecules and neuroendocrine differentiation-correlated molecules, including neuroendocrine markers and the myc family. The genes of neuroendocrine markers are indicated in red. The red bar indicates the *YAP1*-positive and neuroendocrine marker-negative cell lines (n = 4); blue bars indicate *YAP1*-negative and neuroendocrine marker-positive cell lines (n = 11). **(b)** Gene expression of neuroendocrine markers (*YAP1*, *ASCL1*, *CHGA*, *SYP*, and *NCAM1*) in 15 high-grade neuroendocrine lung tumor cell lines. The circled numbers correspond to the cell lines shown in **a**. **(c)** Immunohistochemical expression patterns of YAP1, synaptophysin, NCAM1, and ASCL1 of a representative YAP1-positive SCLC cell line (SBC5) and representative YAP1-negative SCLC cell line (H69) under a high-power view (×400) (ref: Ito T et al, 2016, Cancer Sci).

察することで，背景の分子異常，分子標的をある程度予測することも可能である．がんゲノム診断の重要性が増してはいるものの，肺癌遺伝子検査の成否は採取組織量や腫瘍細胞含有率による影響を受けやすく，偽陰性，偽陽性を完全になくすことも難しい．また，保険診療における遺伝子パネル検査を一人の患者に行えるのが１回のみである現状においては，病理医による形態観察の重要性は，未だ失なわれない．

本論文内容に関連する著者の利益相反：なし

REFERENCES

1. Travis WD, Brambilla E, Burke AP, Marx A, Nicholson AG. *World Health Organization Classification of Tumours of the Lung, Pleura, Thymus and Heart.* 4th ed. Lyon: International Agency for Research on Cancer Press; 2015.
2. Janku F, Garrido-Laguna I, Petruzelka LB, Stewart DJ, Kurzrock R. Novel therapeutic targets in non-small cell lung cancer. *J Thorac Oncol.* 2011;6:1601-1612.
3. Yatabe Y, Kosaka T, Takahashi T, Mitsudomi T. EGFR mutation is specific for terminal respiratory unit type adenocarcinoma. *Am J Surg Pathol.* 2005;29:633-639.
4. Inamura K, Takeuchi K, Togashi Y, Hatano S, Ninomiya H, Motoi N, et al. EML4-ALK lung cancers are characterized by rare other mutations, a TTF-1 cell lineage, an acinar histology, and young onset. *Mod Pathol.* 2009;22:508-515.
5. Sugano M, Nagasaka T, Sasaki E, Murakami Y, Hosoda W, Hida T, et al. HNF4α as a marker of invasive mucinous adenocarcinoma of the lung. *Am J Surg Pathol.* 2013;37:211-218.
6. Finberg KE, Sequist LV, Joshi VA, Muzikansky A, Miller JM, Han M, et al. Mucinous differentiation correlates with absence of EGFR mutation and presence of KRAS mutation in lung adenocarcinomas with bronchioloalveolar features. *J Mol Diagn.* 2007;9:320-326.
7. Lazzaro D, Price M, de Felice M, Di Lauro R. The transcription factor TTF-1 is expressed at the onset of thyroid and lung morphogenesis and in restricted regions of the foetal brain. *Development.* 1991;113:1093-1104.
8. Yuan B, Li C, Kimura S, Engelhardt RT, Smith BR, Minoo P. Inhibition of distal lung morphogenesis in Nkx2.1(-/-) embryos. *Dev Dyn.* 2000;217:180-190.
9. Bruno MD, Bohinski RJ, Huelsman KM, Whitsett JA, Korfhagen TR. Lung cell-specific expression of the murine surfactant protein A (SP-A) gene is mediated by interactions between the SP-A promoter and thyroid transcription factor-1. *J Biol Chem.* 1995;270:6531-6536.
10. Kelly SE, Bachurski CJ, Burhans MS, Glasser SW. Transcription of the lung-specific surfactant protein C gene is mediated by thyroid transcription factor 1. *J Biol Chem.* 1996;271:6881-6888.
11. Zhang L, Whitsett JA, Stripp BR. Regulation of Clara cell secretory protein gene transcription by thyroid transcription factor-1. *Biochim Biophys Acta.* 1997;1350:359-367.
12. Takeuchi T, Tomida S, Yatabe Y, Kosaka T, Osada H, Yanagisawa K, et al. Expression profile-defined classification of lung adenocarcinoma shows close relationship

with underlying major genetic changes and clinicopathologic behaviors. *J Clin Oncol.* 2006;24:1679-1688.
13. Yamaguchi T, Yanagisawa K, Sugiyama R, Hosono Y, Shimada Y, Arima C, et al. NKX2-1/TITF1/TTF-1-Induced ROR1 is required to sustain EGFR survival signaling in lung adenocarcinoma. *Cancer Cell.* 2012;21:348-361.
14. Jiang S, Tanaka T, Iwanari H, Hotta H, Yamashita H, Kumakura J, et al. Expression and localization of P1 promoter-driven hepatocyte nuclear factor-4α (HNF4α) isoforms in human and rats. *Nucl Recept.* 2003;1:5.
15. Chen WS, Manova K, Weinstein DC, Duncan SA, Plump AS, Prezioso VR, et al. Disruption of the HNF-4 gene, expressed in visceral endoderm, leads to cell death in embryonic ectoderm and impaired gastrulation of mouse embryos. *Genes Dev.* 1994;8:2466-2477.
16. Li J, Ning G, Duncan SA. Mammalian hepatocyte differentiation requires the transcription factor HNF-4alpha. *Genes Dev.* 2000;14:464-474.
17. Sekiya S, Suzuki A. Direct conversion of mouse fibroblasts to hepatocyte-like cells by defined factors. *Nature.* 2011;475:390-393.
18. Garrison WD, Battle MA, Yang C, Kaestner KH, Sladek FM, Duncan SA. Hepatocyte nuclear factor 4alpha is essential for embryonic development of the mouse colon. *Gastroenterology.* 2006;130:1207-1220.
19. Kojima Y, Okudela K, Matsumura M, Omori T, Baba T, Sekine A, et al. The pathological features of idiopathic interstitial pneumonia-associated pulmonary adenocarcinomas. *Histopathology.* 2017;70:568-578.
20. Matsubara D, Soda M, Yoshimoto T, Amano Y, Sakuma Y, Yamato A, et al. Inactivating mutations and hypermethylation of the NKX2-1/TTF-1 gene in non-terminal respiratory unit-type lung adenocarcinomas. *Cancer Sci.* 2017;108:1888-1896.
21. Kunii R, Jiang S, Hasegawa G, Yamamoto T, Umezu H, Watanabe T, et al. The predominant expression of hepatocyte nuclear factor 4α (HNF4α) in thyroid transcription factor-1 (TTF-1)-negative pulmonary adenocarcinoma. *Histopathology.* 2011;58:467-476.
22. Maeda Y, Tsuchiya T, Hao H, Tompkins DH, Xu Y, Mucenski ML, et al. Kras(G12D) and Nkx2-1 haploinsufficiency induce mucinous adenocarcinoma of the lung. *J Clin Invest.* 2012;122:4388-4400.
23. Wakejima R, Inamura K, Ninomiya H, Nagano H, Mun M, Okumura S, et al. Mucinous lung adenocarcinoma, particularly referring to EGFR-mutated mucinous adenocarcinoma. *Pathol Int.* 2020;70:72-83.
24. Suzuki M, Nakatani Y, Ito H, Narimatsu H, Yamada K, Yoshioka E, et al. Pulmonary adenocarcinoma with high-grade fetal adenocarcinoma component has a poor prognosis, comparable to that of micropapillary adenocarcinoma. *Mod Pathol.* 2018;31:1404-1417.
25. Zhang X, Yuan X, Zhu W, Qian H, Xu W. SALL4: an emerging cancer biomarker and target. *Cancer Lett.* 2015;357:55-62.
26. Wilson BG, Roberts CW. SWI/SNF nucleosome remodellers and cancer. *Nat Rev Cancer.* 2011;11:481-492.
27. Matsubara D, Kishaba Y, Ishikawa S, Sakatani T, Oguni S, Tamura T, et al. Lung cancer with loss of BRG1/BRM, shows epithelial mesenchymal transition phenotype and distinct histologic and genetic features. *Cancer Sci.* 2013;104:266-273.
28. Yoshida A, Kobayashi E, Kubo T, Kodaira M, Motoi T, Motoi N, et al. Clinicopathological and molecular characterization of SMARCA4-deficient thoracic sarcomas with comparison to potentially related entities. *Mod Pathol.* 2017;30:797-809.
29. Le Loarer F, Watson S, Pierron G, de Montpreville VT, Ballet S, Firmin N, et al. SMARCA4 inactivation defines a group of undifferentiated thoracic malignancies transcriptionally related to BAF-deficient sarcomas. *Nat Genet.* 2015;47:1200-1205.
30. Yoshimoto T, Matsubara D, Nakano T, Tamura T, Endo S, Sugiyama Y, et al. Frequent loss of the expression of multiple subunits of the SWI/SNF complex in large cell carcinoma and pleomorphic carcinoma of the lung. *Pathol Int.* 2015;65:595-602.
31. Rekhtman N, Montecalvo J, Chang JC, Alex D, Ptashkin RN, Ai N, et al. SMARCA4-Deficient Thoracic Sarcomatoid Tumors Represent Primarily Smoking-Related Undifferentiated Carcinomas Rather Than Primary Thoracic Sarcomas. *J Thorac Oncol.* 2020;15:231-247.
32. Ibrahim R, Matsubara D, Osman W, Morikawa T, Goto A, Morita S, et al. Expression of PRMT5 in lung adenocarcinoma and its significance in epithelial-mesenchymal transition. *Hum Pathol.* 2014;45:1397-1405.
33. Amano Y, Matsubara D, Yoshimoto T, Tamura T, Nishino H, Mori Y, et al. Expression of protein arginine methyltransferase-5 in oral squamous cell carcinoma and its significance in epithelial-to-mesenchymal transition. *Pathol Int.* 2018;68:359-366.
34. Rudin CM, Poirier JT, Byers LA, Dive C, Dowlati A, George J, et al. Molecular subtypes of small cell lung cancer: a synthesis of human and mouse model data. *Nat Rev Cancer.* 2019;19:289-297.
35. Osada H, Tatematsu Y, Yatabe Y, Horio Y, Takahashi T. ASH1 gene is a specific therapeutic target for lung cancers with neuroendocrine features. *Cancer Res.* 2005;65:10680-10685.
36. Borromeo MD, Savage TK, Kollipara RK, He M, Augustyn A, Osborne JK, et al. ASCL1 and NEUROD1 Reveal Heterogeneity in Pulmonary Neuroendocrine Tumors and Regulate Distinct Genetic Programs. *Cell Rep.* 2016;16:1259-1272.
37. Yamashita J, Ohmoto M, Yamaguchi T, Matsumoto I, Hirota J. Skn-1a/Pou2f3 functions as a master regulator to generate Trpm5-expressing chemosensory cells in mice. *PLoS One.* 2017;12:e0189340.
38. Cheng H, Zhang Z, Rodriguez-Barrueco R, Borczuk A, Liu H, Yu J, et al. Functional genomics screen identifies YAP1 as a key determinant to enhance treatment sensitivity in lung cancer cells. *Oncotarget.* 2016;7:28976-28988.
39. Wang Y, Dong Q, Zhang Q, Li Z, Wang E, Qiu X. Overexpression of yes-associated protein contributes to progression and poor prognosis of non-small-cell lung cancer. *Cancer Sci.* 2010;101:1279-1285.
40. Ito T, Matsubara D, Tanaka I, Makiya K, Tanei ZI,

Kumagai Y, et al. Loss of YAP1 defines neuroendocrine differentiation of lung tumors. *Cancer Sci.* 2016;107:1527-1538.
41. Ito T, Nakamura A, Tanaka I, Tsuboi Y, Morikawa T, Nakajima J, et al. CADM1 associates with Hippo pathway core kinases ; membranous co-expression of CADM1 and LATS2 in lung tumors predicts good prognosis. *Cancer Sci.* 2019;110:2284-2295.
42. Gao Y, Zhang W, Han X, Li F, Wang X, Wang R, et al. YAP inhibits squamous transdifferentiation of Lkb1-deficient lung adenocarcinoma through ZEB2-dependent DNp63 repression. *Nat Commun.* 2014;5:4629.
43. Otsubo K, Goto H, Nishio M, Kawamura K, Yanagi S, Nishie W, et al. The MOB1-YAP1/TAZ-NKX2.1 axis controls bronchioalveolar cell differentiation, adhesion and tumour formation. *Oncogene.* 2017;36:4201-4211.
44. Gatti V, Fierro C, Annicchiarico-Petruzzelli M, Melino G, Peschiaroli A. ΔNp63 in squamous cell carcinoma: defining the oncogenic routes affecting epigenetic landscape and tumour microenvironment. *Mol Oncol.* 2019;13:981-1001.