（肺癌．2021;61:109-112）
© 2021 The Japan Lung Cancer Society

CASE REPORT

# 免疫チェックポイント阻害薬投与中，中咽頭癌への放射線照射でアブスコパル効果を認めた肺扁平上皮癌の１例

中村香葉[1]・市原英基[2]・柴田祐作[1]・
村上悦子[1]・宮原信明[3]・岸野大蔵[1]

## A Case of Lung Cancer That Showed an Abscopal Effect After Irradiation of Simultaneous Oropharyngeal Cancer

Kayo Nakamura[1]; Eiki Ichihara[2]; Yusaku Shibata[1];
Etsuko Murakami[1]; Nobuaki Miyahara[3]; Daizo Kishino[1]

*[1]Department of Internal Medicine, Himeji Red Cross Hospital, Japan; [2]Department of Allergy and Respiratory Medicine, Okayama University Hospital, Japan; [3]Department of Medical Technology, Okayama University Graduate School of Health Sciences, Japan.*

***ABSTRACT*** —— ***Background.*** The abscopal effect is a phenomenon in which tumor shrinkage occurs outside the radiation field. It usually occurs between the primary tumor and metastatic lesions of the same cancer or between metastatic lesions, and there have been no reports on the abscopal effect occurring after irradiation of other cancer types. ***Case.*** A woman in her 50s was diagnosed with double primary cancer of lung and oropharyngeal cancer. After the administration of nivolumab as second-line treatment for lung cancer, the lung cancer did not show any increase in size for six months (stable disease). However, the pharyngeal cancer showed progression, so irradiation was started for it. After radiotherapy, shrinkage of the primary lung cancer (outside the irradiation field) was observed. ***Conclusion.*** We experienced a case in which primary lung cancer shrank after irradiation for primary pharyngeal cancer. This case suggests that abscopal-like effects may occur between different cancer types.
(*JJLC.* 2021;61:109-112)

***KEY WORDS*** —— Abscopal effect, Non-small cell lung cancer, Pharyngeal cancer, Radiation therapy, Immune checkpoint inhibitor

Corresponding author: Eiki Ichihara.
Received October 9, 2020; accepted December 9, 2020.

**要旨 —— 背景．**放射線治療により標的腫瘍だけでなく離れた非標的腫瘍も縮小する現象として，アブスコパル効果が知られる．通常，同一癌の原発巣と転移巣あるいは転移巣間で生じる現象として知られるが，他癌腫への照射後のアブスコパル効果に関する報告はこれまでにない．**症例．**50 歳代女性．原発性肺癌と中咽頭癌の重複癌と診断された．原発性肺癌に対する二次治療としてニボルマブ投与後，肺癌は腫瘍サイズの増大を認めなかった（stable disease）が，咽頭癌の増大を認めたため，同部位に対して放射線照射を行った．放射線治療終了後，照射野外である原発性肺癌の縮小を認めた．**結語．**中咽頭癌に対する放射線照射後原発性肺癌が縮小した症例を経験した．他癌腫への放射線治療であってもアブスコパル効果が生じうることを示唆する症例と考えられた．
**索引用語 ——** アブスコパル効果，非小細胞肺癌，咽頭癌，放射線治療，免疫チェックポイント阻害薬

[1]姫路赤十字病院内科；[2]岡山大学病院呼吸器アレルギー内科；[3]岡山大学大学院保健学研究科．
論文責任者：市原英基．
受付日：2020 年 10 月 9 日，採択日：2020 年 12 月 9 日．

## はじめに

悪性腫瘍に対する放射線治療により標的腫瘍だけでなく照射野外の離れた腫瘍に縮小を認める現象は，アブスコパル効果として知られる.[1] アブスコパル効果は同一癌の原発巣と転移巣，あるいは転移巣間で生じる現象として知られるが，他癌腫間で生じたアブスコパル効果はこれまでに報告されていない．今回，我々は中咽頭癌に対する放射線治療後に縮小を認めた原発性肺癌の症例を経験したので報告する.

## 症　例

症例：50 歳代．女性.

喫煙歴：20 本/日×約 40 年間.

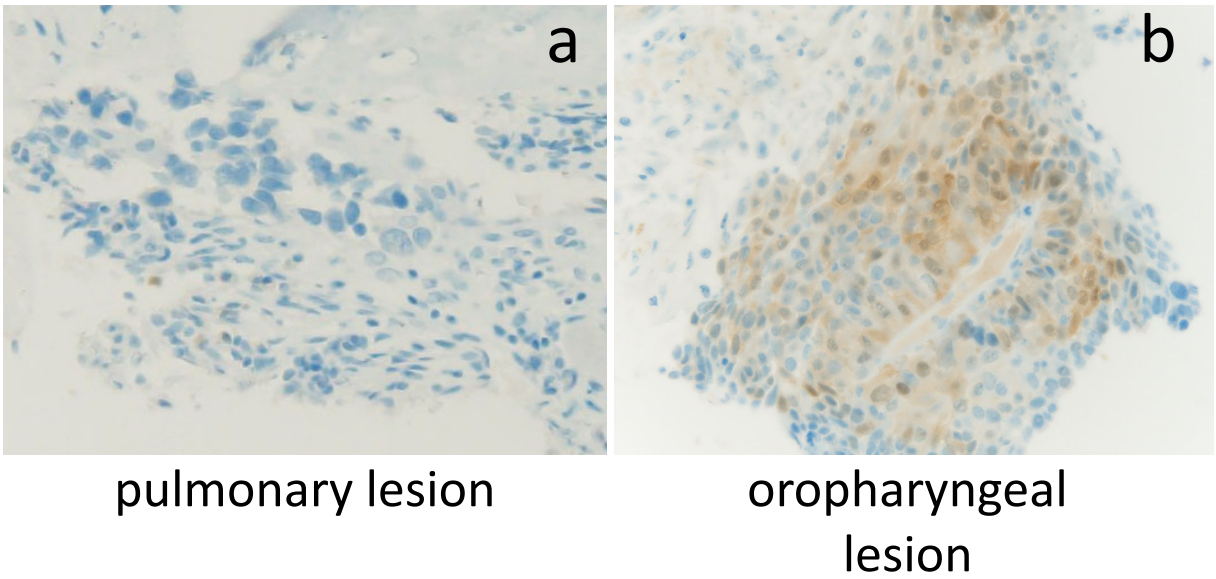


**Figure 1.** p16 staining of pulmonary lesion **(a)** and oropharyngeal lesion **(b)**.

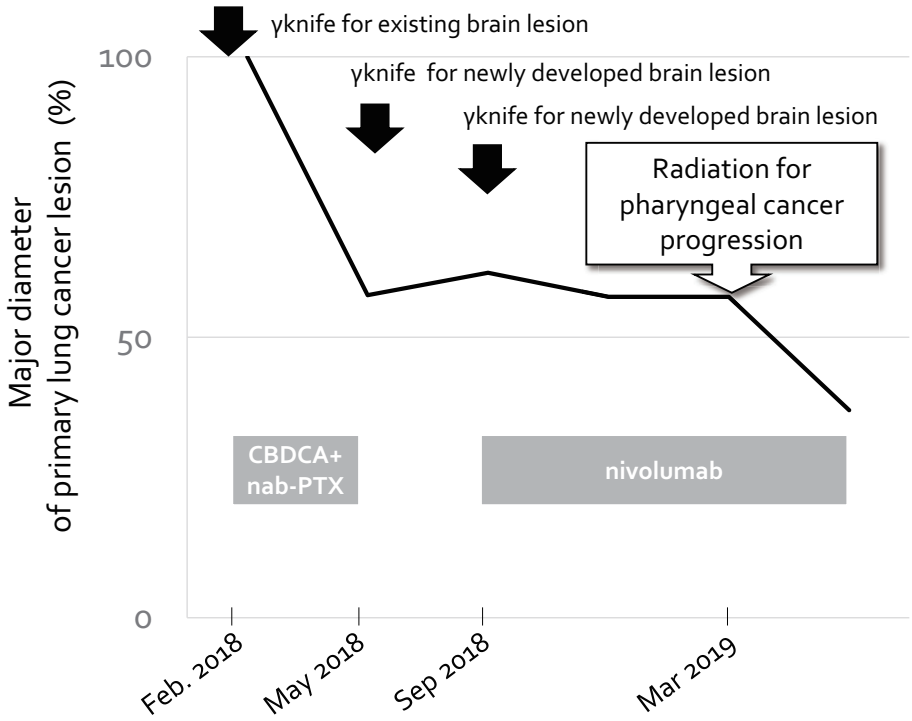


**Figure 2.** Clinical course of the patient. CBDCA: carboplatin, nab-PTX: nab-paclitaxel.

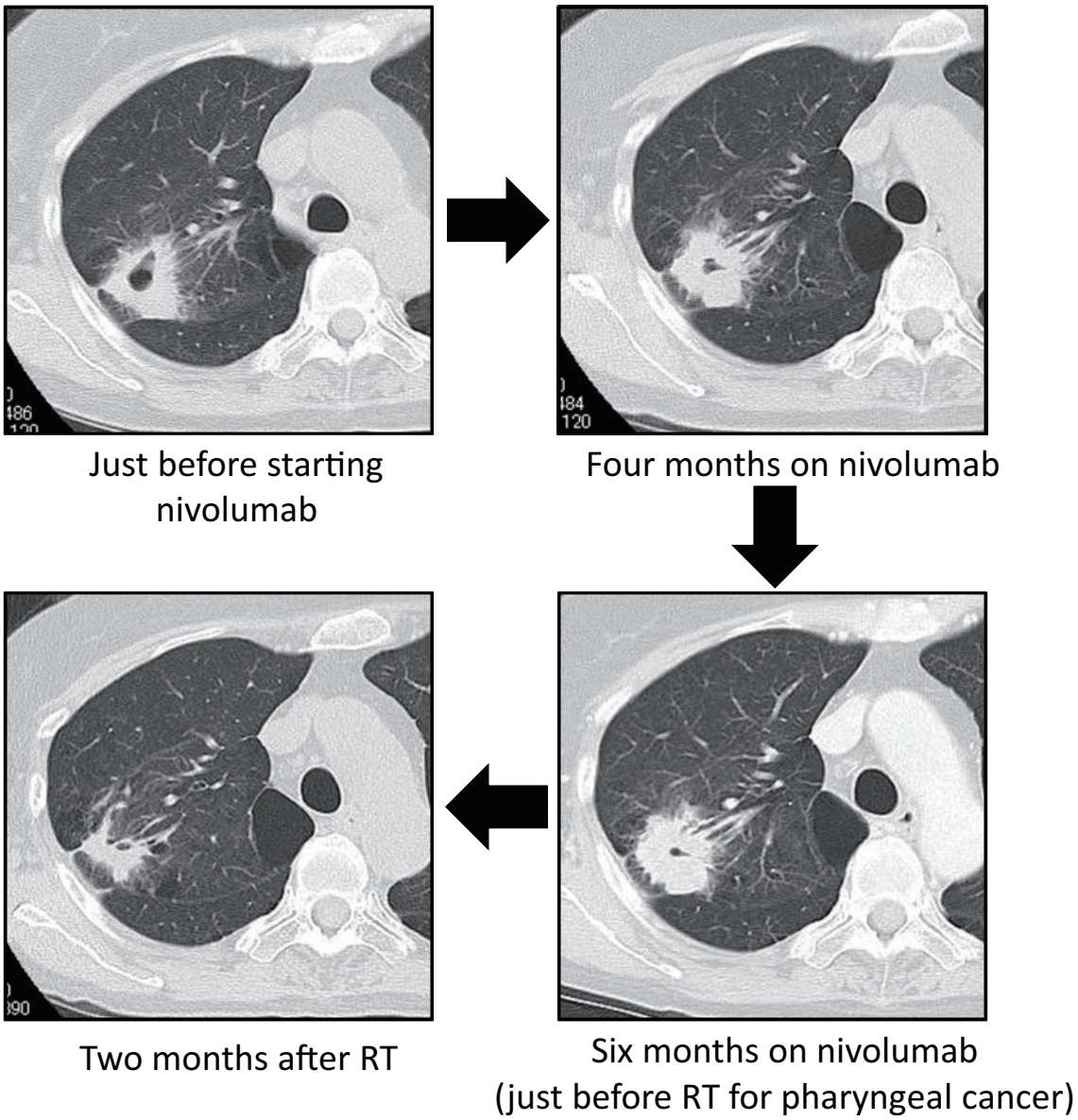


**Figure 3.** Chest CT shows the course of the tumor response.

既往歴：特記事項なし.

現病歴：2017 年 12 月，一過性失語症状を契機に救急搬送され, 脳腫瘍・右肺腫瘍・中咽頭腫瘍を指摘された. 経気管支肺生検により，右肺病変は肺扁平上皮癌と診断された．中咽頭病変は，生検により肺病変と同じ扁平上皮癌と診断された．免疫染色で肺病変 p16（－），中咽頭病変 p16（＋）となり染色性が異なることから（Figure 1），原発性肺癌（cT3N0M1b stage IVA，単発性脳転移）と中咽頭癌（cT2N0M0 stage I）の重複癌と診断された.

初診時現症：意識清明, 血圧 112/68 mmHg, 脈拍数 78 回/分，体温 36.4℃，$SpO_2$ 98％（室内気），頚部リンパ節腫大なし，心音整，心雑音聴取せず，呼吸音清，呼吸副雑音聴取せず．表在リンパ節触知せず.

治療経過（Figure 2）：中咽頭癌は経過観察とし，原発性肺癌に対する化学療法を優先した. 2018 年 1 月に脳転移病変にγナイフを行った後，同年 2 月から 5 月までカルボプラチン/ナブパクリタキセル併用療法を行った. その後，新規脳病変・肺病変の増大を認めたため，2018 年 9 月より二次治療としてニボルマブの投与を開始した（Figure 3，left upper）. 2019 年 3 月，ニボルマブ開始後 6 カ月の時点まで肺癌の腫瘍サイズはほぼ変化を認めていなかったが（Figure 3，right upper and lower），中咽頭癌が明らかに増大してきたため，同部位および両側頚部への予防領域に対して放射線照射（66 Gy）を追加した.

放射線治療終了後，中咽頭癌の縮小を認めただけでなく，照射野外である肺癌も著明な縮小を認めた（Figure 3, left lower）.

## 考　察

ニボルマブ投与中に，中咽頭癌に対する放射線照射後，他癌腫である肺癌にアブスコパル効果を認めた症例を経験した.

既述のようにアブスコパル効果は，同一癌腫の異なる病変間での報告はあるが，[1] 我々の検索範囲内では，他癌種間における報告はこれまでにない. 本症例は，肺病変・中咽頭病変はいずれも扁平上皮癌であったため，肺病変が中咽頭癌からの転移巣である可能性も考えられる．しかし，ヒトパピローマウイルスの関与を示唆する p16 免疫染色は肺病変で陰性であったのに対し，中咽頭病変は陽性であり（Figure 1），異なる原発であったと判断される．さらに，ニボルマブ投与後，肺病変の進行は抑制されていた一方，中咽頭病変は増悪しており，治療反応性の違いもそれぞれ別の原発であることを示唆する経過であった.

アブスコパル効果の機序として腫瘍免疫の関与が示唆されている．腫瘍組織適合遺伝子複合体 class I 増加による抗原提示の増強や，腫瘍崩壊による樹状細胞活性化などの報告がある.[2] 本症例のアブスコパル効果は，準備段階として脳転移への γ ナイフにより肺癌に対する免疫系の priming が成立した状態で，咽頭癌に対する放射線治療で活性化された樹状細胞を介し間接的に肺癌に対する腫瘍免疫が増強した可能性がある．またその他の仮説として，肺癌と中咽頭癌の双方に共通する腫瘍抗原が存在し，咽頭癌への放射線治療により共通抗原が血中に放出されることで免疫細胞により肺癌病変も認識されるようになった可能性も考えられる.

本症例はニボルマブ投与中に生じたアブスコパル効果であったが，免疫チェックポイント阻害薬と放射線治療の相乗効果について近年多くの研究がされている．マウス皮下腫瘍モデルにおいて，抗 PD-1 抗体単独や定位照射単独に比べ，これらの併用でより高い抗腫瘍効果を認めた.[3] また，抗 PD-1 抗体と放射線の併用治療では，アブスコパル効果により放射線照射を受けていない側の皮下腫瘍も縮小したのに対し，放射線単独治療ではそのような効果を認めなかった.[4] 日常臨床では，本来アブスコパル効果は非常に稀な現象だが，免疫チェックポイント阻害薬との併用時，その頻度は高くなる可能性がある．イピリムマブ投与中の放射線治療を受けた悪性黒色腫患者 47 例のコホート研究では，放射線治療前後において，照射野外病変の奏効率が 11% から 25% に上昇している.[5] 今回の我々の症例は放射線治療時にニボルマブが投与されていたが，ニボルマブ投与前の照射であればこのようなアブスコパル効果は認めなかった可能性がある.

## 結　語

ニボルマブ投与中に，中咽頭癌に対する放射線照射後，他癌腫である肺癌にアブスコパル効果を認めた症例を経験した. 異なる癌種間で生じたアブスコパル効果であり，本現象のメカニズムを考える上で興味深い症例と考えられる.

本論文内容に関連する著者の利益相反：市原英基［日当・講演料］アストラゼネカ，ベーリンガーインゲルハイム［研究費・助成金などの総額］日本イーライリリー，宮原信明［日当・講演料］アストラゼネカ

**REFERENCES**

1. Mole RH. Whole body irradiation; radiobiology or medicine? *Br J Radiol.* 1953;26:234-241.
2. Sharabi AB, Lim M, DeWeese TL, Drake CG. Radiation and checkpoint blockade immunotherapy: radiosensitisation and potential mechanisms of synergy. *Lancet Oncol.* 2015;16:e498-e509.
3. Sharabi AB, Nirschl CJ, Kochel CM, Nirschl TR, Francica BJ, Velarde E, et al. Stereotactic radiation therapy augments antigen-specific PD-1-mediated antitumor immune responses via cross-presentation of tumor antigen. *Cancer Immunol Res.* 2015;3:345-355.
4. Park SS, Dong H, Liu X, Harrington SM, Krco CJ, Grams MP, et al. PD-1 restrains radiotherapy-induced abscopal effect. *Cancer Immunol Res.* 2015;3:610-619.
5. Chandra RA, Wilhite TJ, Balboni TA, Alexander BM, Spektor A, Ott PA, et al. A systematic evaluation of abscopal responses following radiotherapy in patients with metastatic melanoma treated with ipilimumab. *Oncoimmunology.* 2015;4:e1046028.