（肺癌．2021;61:113-118）
© 2021 The Japan Lung Cancer Society

CASE REPORT

腫瘍の自然退縮を認め，腫瘍随伴性小脳変性症を呈した小細胞肺癌の１例

三登峰代[1]・倉重毅志[2]・北原良洋[5]・三村剛史[3]・
倉岡和矢[4]・山下芳典[3]・中野喜久雄[1]

A Case of Spontaneous Regression of Small-cell Lung Cancer with Paraneoplastic Cerebellar Degeneration

Mineyo Mito[1]; Takashi Kurashige[2]; Yoshihiro Kitahara[5]; Takeshi Mimura[3]; Kazuya Kuraoka[4]; Yoshinori Yamashita[3]; Kikuo Nakano[1]

[1]Department of Respiratory Medicine, [2]Department of Neurology, [3]Department of General Thoracic Surgery, [4]Department of Diagnostic Pathology, National Hospital Organization Kure Medical Center and Chugoku Cancer Center, Japan; [5]Hiroshima City Funairi Citizens Hospital, Japan.

ABSTRACT —— ***Background.*** The cause of paraneoplastic neurological syndrome (PNS) in about 80% of cases is small-cell lung cancer. However, PNS is difficult to diagnose, and there is no established standard therapy for it. ***Case.*** A 78-year-old man was admitted to the hospital with acutely progressive symptoms of cerebellar ataxia. Chest computed tomography performed on his clavicle when he broke it had shown a pulmonary nodule in the right upper lobe and mediastinal lymph node swelling 6 months before the admission, but these nodules had spontaneous regressed by admission. After treating the patient with high dose intravenous immunoglobulin (IVIG), the neurological symptoms improved. However, mediastinal lymph node showed re-swelling. The mediastinal lymph node was diagnosed as metastatic small-cell lung cancer by mediastinoscopy. In addition, anti-voltage gated calcium channel antibody, which is an anti-neural antibody, was positive. Therefore, the patient was diagnosed with paraneoplastic cerebellar degeneration due to small-cell lung cancer. The patient underwent chemoradiation and achieved a complete response, ultimately obtaining a long-term survival. ***Conclusion.*** IVIG and chemoradiation for PNS improve the neurological symptoms and prognosis.

(*JJLC.* 2021;61:113-118)

KEY WORDS —— Small-cell lung cancer, Paraneoplastic neurological syndrome, Paraneoplastic cerebellar degeneration, Spontaneous regression, High dose intravenous immunoglobulin

Corresponding author: Kikuo Nakano.
Received October 30, 2020; accepted December 9, 2020.

要旨 —— 背景．傍腫瘍性神経症候群（paraneoplastic neurological syndrome：PNS）を呈する小細胞肺癌は多彩な病態を呈し，診断に苦慮することも多い．**症例．**症例は 78 歳男性．急速に進行するふらつきと呂律困難を呈して入院した．入院 6 ヶ月前の胸部 CT で認めていた，右肺上葉結節影と縦隔リンパ節は入院時に自然退縮していた．免疫グロブリン大量療法（high dose intravenous immunoglobulin：IVIG）による神経症状の改善と合わせて縦隔リンパ節は増大した．確定診断目的の縦隔鏡下リンパ節生検で小細胞肺癌の所見が得られ，抗神経抗体である抗 voltage gated calcium channel 抗体陽性であったことから小細胞肺癌による腫瘍随伴性小脳変性症と診断した．本症例は抗神経抗体による腫瘍縮小の病態機序が考えられた．化学放射線療法を行い完全奏効となり，その後も長期生存が得られている．**結論．**PNS を合併した小細胞肺癌では，抗神経抗体による原発巣の自然退縮が考えられる．さらに IVIG と化学放射線療法との併用で，神経症状の改善や長期生存が期待できる．

独立行政法人国立病院機構呉医療センター・中国がんセンター [1]呼吸器内科，[2]脳神経内科，[3]呼吸器外科，[4]病理診断科；[5]広島市立舟入市民病院．
論文責任者：中野喜久雄．
受付日：2020 年 10 月 30 日，採択日：2020 年 12 月 9 日．

索引用語 —— 小細胞肺癌，傍腫瘍性神経症候群，腫瘍随伴性小脳変性症，自然退縮，免疫グロブリン大量療法

背　景

担癌患者において，腫瘍の転移，圧迫，浸潤によらず神経症状を伴う病態を傍腫瘍性神経症候群（paraneoplastic neurological syndrome：PNS）と呼び，PNS を呈する悪性腫瘍として，小細胞肺癌が約 80% を占める．

PNS の一亜型に，腫瘍随伴性小脳変性症（paraneoplastic cerebellar degeneration：PCD）がある．今回我々は小細胞肺癌に伴って発症した PCD の 1 例を経験した．本症例では，腫瘍の自然退縮，免疫グロブリン大量療法（high dose intravenous immunoglobulin：IVIG）による神経症状の改善を認めた一方で，腫瘍の再増大を呈し，化学放射線療法により 4 年以上の長期生存が得られており，貴重な症例であると考え報告する．

症　例

症例：78 歳男性．

主訴：ふらつき，呂律困難．

現病歴：入院 3 日前より歩行時のふらつきが出現した．入院当日の起床時には呂律が回らなくなっていたため前医を受診し，急性脳梗塞を疑われ同日当院救急外来を受診した．

既往歴：外傷性鎖骨骨折（入院 8 ヶ月前），高血圧，高尿酸血症．

喫煙歴：現喫煙者 1 日 10 本×58 年（20～78 歳）．

飲酒歴：缶ビール 350 ml/日．

粉塵曝露歴：なし．

アレルギー：なし．

入院時現症：身長 166.0 cm，体重 62.9 kg，BMI 22.74 kg/m^2，意識清明，体温 36.6℃，脈拍 72 /分，呼吸数 18 回/分，血圧 132/74 mmHg，経皮的動脈血酸素飽和度（SpO_2）98%（室内気）．呼吸音清．失調性構音障害あり，右上肢不全麻痺あり，四肢寡動，立位保持困難あり，左下肢失調症状あり，四肢筋力低下なし，感覚障害なし．運動失調の評価スコアである小脳性運動失調評価方法（scale for the assessment and rating of ataxia：SARA，正常は 0 点）25 点．

入院時検査所見：血液検査で特記事項なく，腫瘍マーカーの上昇は認めなかった．自己免疫疾患関連マーカーは全て陰性であった．髄液検査で細胞数（22/mm^3）と蛋白量（49 mg/dl）の上昇を認めたが，髄液細胞診は陰性であった．抗神経抗体である抗 voltage gated calcium channel（VGCC）抗体が 382.9 pmol/*l* であった（Table 1）．反復刺激筋電図は正常であり，Lambert-Eaton 症候群を示唆する所見は認めなかった．

画像所見：入院時の頭部 MRI 拡散強調画像では明らかな異常を認めなかった．入院時胸部 CT では肺野に異常所見を認めず，右下部気管傍（#4R）リンパ節は長径 14.5 mm の腫大を認めた（Figure 1C）．入院 8 ヶ月前の外傷性鎖骨骨折の際に骨折部位を撮像した CT を，後方視的に確認したところ，右肺上葉 S^3 に直径 5 mm の結節影が存在し，#4R リンパ節が長径 14.7 mm に腫大していた（Figure 1A）．その 2 ヶ月後の入院 6 ヶ月前に，骨折部位の経過フォロー目的に撮像された CT では右肺上葉 S^3 の結節影は直径 16 mm とさらに増大し，2 ヶ所の#4R リンパ節は癒合し直径 25 mm に腫大していた（Figure 1B）．

臨床経過（Figure 2）：入院時の頭部 MRI で脳転移や髄膜播種を示唆する所見がないこと，胸部 CT で認めた #4R リンパ節腫大の形状から，肺癌や悪性リンパ腫などの悪性腫瘍の存在を疑い，神経症状は PNS を疑った．

SARA スコアは 25 点と歩行困難を呈したため，神経症状の改善を目的として入院第 6 病日からステロイドパルス療法（メチルプレドニゾロン 1000 mg/日，3 日間）を施行したが，第 13 病日の SARA スコアは 30 点と悪化した．第 19 病日より IVIG（γグロブリン 400 mg/kg，5 日間）を開始し，徐々にふらつきが改善した．第 40 病日の SARA スコアは 18 点まで改善し，さらに 2 回目の IVIG を行い，杖歩行が可能となった．第 47 病日の胸部 CT で＃4R リンパ節は直径 20 mm に再増大していた（Figure 1D）．第 55 病日の FDG-PET/CT では，2 ヶ所の #4R リンパ節に SUV_{max} 6.31～8.16 の FDG 集積を認め（Figure 3A），悪性腫瘍を強く疑う結果であった．確定診断目的に，第 79 病日に全身麻酔下の縦隔鏡下で#4R リンパ節の生検を行った．最終病理診断にて小細胞肺癌の確定診断に至った（Figure 3B）．入院以前の胸部 CT で認められていた右肺上葉 S^3 の結節性病変を原発巣と考え，cT1aN2M0 Stage IIIA（limited disease：LD）と診断した．抗 VGCC 抗体陽性も合わせて，PNS の臨床診断基準[1] を満たすことから，小細胞肺癌に伴う，PNS の一亜型である PCD と診断した．

75 歳以上の高齢者であり PCD により PS（performance status）不良であることを踏まえて治療方針を検討し，第 104 病日よりカルボプラチン（Carboplatin：CBDCA，AUC 5 day 1），エトポシド（Etoposide：VP-16，100 mg/m^2 day 2～4），全照射線量 60 Gy/30 fr の化

Table 1. Blood Test Findings

Hematology		Tumor markers		CSF	
WBC	3800/μl	CEA	1.8 ng/ml	Pressure	15 cm H_2O
Neu	53.1%	CA19-9	4 U/ml	Cell count	22
Eos	2.7%	SCC	4.1 ng/ml	Mononuclear	100%
Bas	0.3%	NSE	13 ng/ml	Protein	49 mg/dl
Lym	35.4%	CYFRA	1.7 ng/ml	Glucose	59 mg/dl
Mon	8.5%	Pro-GRP	47 pg/ml	(blood glucose)	152 mg/dl
Hb	14.9 g/dl	IL-2R	487 U/ml	IgG index	0.46
Ht	44.1%			*Cryptococcus* antigen	(−)
Plt	22.6×10^4/μl	Serological tests		*Aspergillus* antigen	(−)
		CRP	0.06 mg/dl	β-D glucan	6 pg/ml
Biochemistry		RF	6 IU/ml	Culture	(−)
AST	25 U/*l*	C-ANCA	<1.0 U/ml		
ALT	16 U/*l*	P-ANCA	<1.0 U/ml		
γ-GTP	16 U/*l*	ANA	×40		
AMY	97 U/*l*	Anti-CCP antibody	<1.6 U/ml		
BUN	17 mg/dl	Anti-SS-A antibody	(−)		
Cre	0.95 mg/dl	Anti-Hu antibody	(−)		
Na	143 mEq/*l*	Anti-Yo antibody	(−)		
K	3.9 mEq/*l*	Anti-Ri antibody	(−)		
Cl	107 mEq/*l*	Anti-SOX1 antibody	(−)		
Glu	101 mg/dl	Anti-Ma2/Ta antibody	(−)		
		Anti-CV2 antibody	(−)		
Coagulation		Anti-Titin antibody	(−)		
PT-INR	0.93	Anti-Amp antibody	(−)		
APTT	27.3 sec	Anti-VGCC antibody	382.9 pmol/*l*		
Fib	351.6 mg/dl				
FDP	<5.0 μg/dl				
D-dimer	<5.0 μg/dl				

学放射線療法を行った．第149病日の胸部CTでは#4Rのリンパ節腫大は完全に消退しており，完全奏効（complete response：CR）と判定した．

第314病日に頭部MRIで右頭頂葉に直径5 mmの脳転移を認め，再発と診断した．脳転移に対して35 Gy/5 frの放射線定位照射を行った後，アムルビシン（Amrubicin：AMR，40 mg/m^2）を3コース施行した．現在も経過観察中だが再発は認められず，初診時より4年以上の長期生存が得られている．

考　察

本症例は小細胞肺癌に合併したPNSの一亜型であるPCDと診断した．抗神経抗体によって原発巣，リンパ節転移巣ともに自然退縮したが，一方で抗神経抗体によりPCDを発症した．

PNSは腫瘍組織内の免疫原性の高い抗原に誘導された抗神経抗体による抗原抗体反応，ならびに細胞障害性T細胞による細胞性免疫反応によって自己の神経組織が障害されて急性～亜急性の神経症状が出現する症候群である．抗神経抗体陽性例では腫瘍自体の増大が緩徐で，時に自然退縮することが報告され，[2] 神経細胞に対する自己免疫反応に加えて抗腫瘍効果も有すると考えられている．[3]

本症例では入院8ヶ月前の胸部CTでは右肺上葉S^{3}の結節影と#4Rリンパ節の腫大を認めたが，その2ヶ月後には両病変はさらに増大していた．しかし，入院時の胸部CTでは右肺上葉S^{3}の結節影は退縮し，#4Rリンパ節も縮小傾向を認めていた．

PCDを含めPNSに対する治療法は確立されておらず，腫瘍に対する治療が主体となるが，その療法のみでは神経症状が悪化したと報告されている．[4] 神経症状改善を目的として副腎皮質ステロイドとともにシクロホスファミド，免疫抑制療法が行われることが多いが，いずれも有効性が低く神経症状の改善は乏しい．[5] ただ，PNSによる不可逆性の神経障害が生じる前の早期に化学療法を行い腫瘍組織量を減少させること，さらに発症早期にIVIGにより抗神経抗体の作用を減弱させることにより，神経症状が改善することが報告[6-8]されている．本症例ではステロイドパルス療法による症状の改善はなかったが，追加のIVIGで神経症状は改善した．さらに化学放射

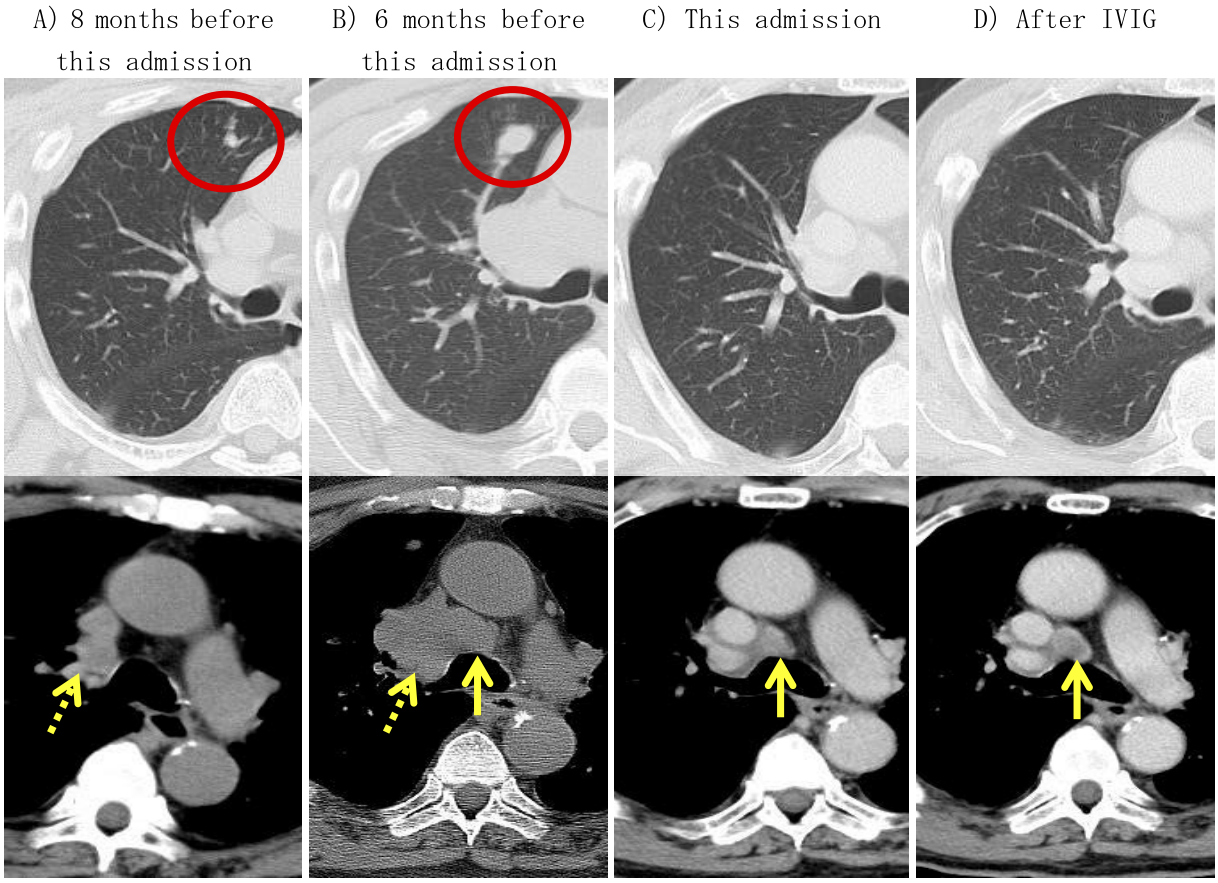

Figure 1. Changes in the primary cancer and metastatic lymph nodes. **(A)** Chest CT at 8 months before this hospitalization showed a small nodule of 5 mm in the right upper lobe and a right tracheobronchial lymph node swollen to 14.7 mm. **(B)** Chest CT at 6 months before this hospitalization showed a nodule of 16 mm and 2 right tracheobronchial lymph nodes swollen to 25 mm. **(C)** Chest CT at this hospitalization showed that the small nodule had disappeared entirely, and the right tracheobronchial lymph node had shrunk to 14.5 mm. **(D)** After 2 courses of IVIG, the tracheobronchial lymph node was found to have swollen to 20 mm.

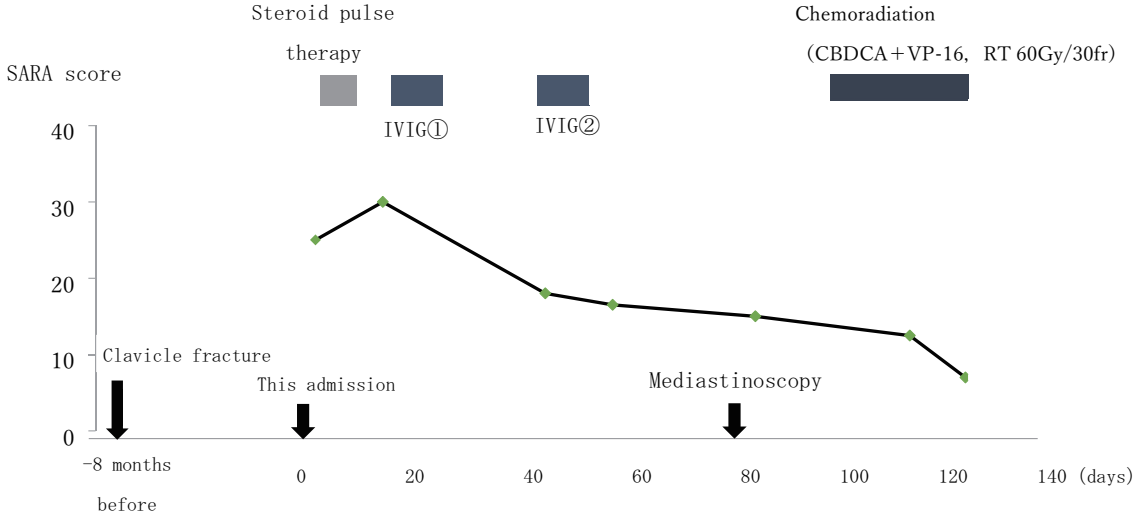

Figure 2. Clinical course.

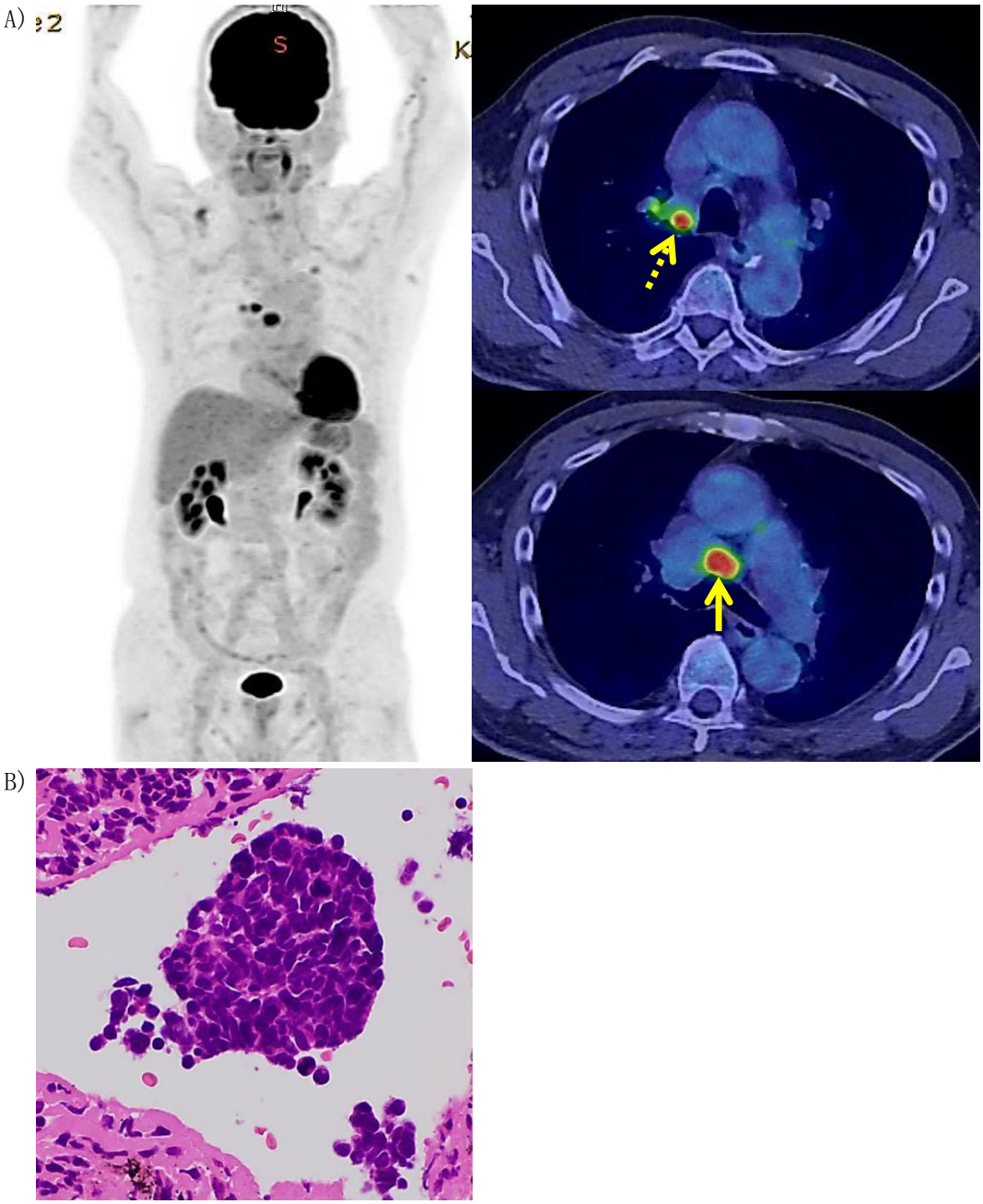

Figure 3. **(A)** FDG-PET/CT findings. FDG-PET/CT showed an abnormal uptake in the 2 #4R lymph nodes with a maximal standardized uptake value (SUV_{max}) of 6.31-8.16. **(B)** Histopathological examination findings. A histopathological examination of the #4R lymph node showed massive proliferation of atypical small cells. The tumor cells were immunoreactive for CK-wide and synaptophysin. Based on the histopathological and immunohistochemical findings, the tumor was diagnosed as small-cell lung cancer.

線治療によってほぼ普段の日常生活が可能となった．このように，IVIG による PS の改善，それによる化学放射線療法の完遂で相乗効果が得られたと考える．一方，本症例で 2 回目の IVIG 後に縦隔リンパ節が増大したことは，相対的に抗神経抗体の作用が減少し，抗腫瘍効果が減弱したためと考えられる．

抗神経抗体が陽性の PNS では抗神経抗体による抗腫瘍効果のため生命予後が良好であるとも報告[9]されている．本症例でも化学放射線終了後に単発脳転移で再発したが，脳転移に放射線治療と化学療法を行った後は再発

が見られず，診断時から4年1ヶ月が経過し長期生存が得られている．

結　語

小細胞肺癌によるPNS症例では，経過中に抗神経抗体により肺癌病巣が縮小・消退している可能性があるため，以前の画像との病巣比較が診断の契機になりうる．神経症状に対するIVIGと残存腫瘍に対する化学療法や放射線療法を併用した集学的治療により，神経症状の改善や長期生存が期待できると考えた．

本論文内容に関連する著者の利益相反：倉重毅志［奨学（奨励）寄附金などの総額］武田科学振興財団，大樹生命厚生財団，土谷記念医学振興財団

REFERENCES

1. Graus F, Delattre JY, Antonie JC, Dalmau J, Giometto B, Grisold W, et al. Recommended diagnosic criteria for paraneoplastic neurological syndromes. *J Neurol Neurosurg Psychiatry*. 2004;75:1135-1140.
2. Horino T, Takao T, Yamamoto M, Geshi T, Hashimoto K. Spontaneous remission of small cell lung cancer: a case report and review in the literature. *Lung Cancer*. 2006;53:249-252.
3. Darnell RB, DeAngelis LM. Regression of small-cell lung carcinoma in patients with paraneoplastic neuronal antibodies. *Lancet*. 1993;341:21-22.
4. Grisold W, Drlicek M, Liszka-Setinek U, Wondrusch E. Anti-tumour therapy in paraneoplastic neurological disease. *Clin Neurol Neurosurg*. 1995;97:106-111.
5. Shams'ili S, Grefkens J, de Leeuw B, van den Bent M, Hooijkaas H, van der Holt B, et al. Paraneoplastic cerebellar degeneration associated with antineuronal antibodies: analysis of 50 patients. *Brain*. 2003;126:1409-1418.
6. Blaes F, Strittmatter M, Merkelbach S, Jost V, Klotz M, Schimrigk K, et al. Intravenous immunoglobulins in the therapy of paraneoplastic neurological disorders. *J Neurol*. 1999;246:299-303.
7. 川上正敬，坂東政司，間藤尚子，中屋孝清，大野彰二，杉山幸比古．小細胞肺癌に合併し免疫グロブリン大量療法が奏効した腫瘍随伴性小脳変性症の1例．日本呼吸器学会雑誌．2008;46:325-330.
8. 丈達陽順，山崎　啓，矢寺和博，赤田憲太朗，西田千夏，川波敏則，他．腫瘍随伴性小脳変性症に対して免疫グロブリン大量療法を施行した限局型小細胞肺癌の1例．気管支学．2015;37:312-318.
9. Maddison P, Newsom-Davis J, Mills KR, Souhami RL. Favourable prognosis in Lambert-Eaton myasthenic syndrome and small-cell lung carcinoma. *Lancet*. 1999;353:117-118.