（肺癌．2021;61:119-124）
© 2021 The Japan Lung Cancer Society

CASE REPORT

化学放射線治療にて長期生存を得た原発不明縦隔リンパ節癌の４例

大西涼子[1]・加藤達雄[1]・浅野幸市[1]・鮒　稔隆[1]・
松野祥彦[1]・安田成雄[1]・原　　明[2]

Four Cases of Mediastinal Lymph Node Carcinoma of Unknown Primary Site After Chemoradiotherapy with a Long Survival

Ryoko Ohnishi[1]; Tatsuo Kato[1]; Koichi Asano[1]; Toshitaka Suzuki[1];
Yoshihiko Matsuno[1]; Shigeo Yasuda[1]; Akira Hara[2]

[1]Department of Respiratory Medicine, National Organization Hospital Nagara Medical Center, Japan; [2]Department of Tumor Pathology, Gifu University Graduate School of Medicine, Japan.

ABSTRACT —— ***Background.*** Standard therapy for unresectable cases of mediastinal lymph node carcinoma of unknown primary site has not been established. ***Cases.*** Case 1. A 59-year-old man underwent computed tomography (CT) that showed right paratracheal lymphadenopathy. The lymphadenopathy was diagnosed as adenocarcinoma by endobronchial ultrasound-guided transbronchial needle aspiration (EBUS-TBNA). He was treated with chemoradiotherapy successfully, but squamous cell carcinoma appeared in the lower lobe of the right lung 10 years later. Case 2. A 70-year-old man was found to have left paratracheal lymphadenopathy. The lymphadenopathy was diagnosed as adenosquamous carcinoma by mediastinoscopy. Chemoradiotherapy was successful, but squamous cell carcinoma appeared in the lower lobe of the left lung 7 years later and was resected. Case 3. A 71-year-old man was found to have swelling of the right paratracheal lymph node during follow-up of combined pulmonary fibrosis and emphysema. The lymphadenopathy was diagnosed as adenocarcinoma by EBUS-TBNA. He was treated with chemoradiotherapy and has been alive without recurrence for 10 years. Case 4. A 64-year-old man was found to have subcarinal lymph node swelling. The lymphadenopathy was diagnosed as squamous cell carcinoma by EBUS-TBNA. He received chemoradiotherapy and has been relapse-free for 5 years. ***Conclusion.*** Chemoradiotherapy with paclitaxel (PTX) and carboplatin (CBDCA) seems to be a promising treatment for unresectable cases of mediastinal lymph node carcinoma of unknown primary site. Lung cancer is likely to occur during the course, and careful follow-up is required.

(*JJLC.* 2021;61:119-124)

KEY WORDS —— Mediastinal lymph node carcinoma, Cancer of unknown primary site, Chemoradiotherapy, Lung cancer

Corresponding author: Tatsuo Kato.
Received April 10, 2020; accepted December 14, 2020.

要旨 —— 背景．原発不明縦隔リンパ節癌の切除不能例の標準的な治療法は確立されていない．**症例 1．**59 歳男性．#4R リンパ節腫大を認め，超音波気管支鏡ガイド下生　検（endobronchial ultrasound-guided transbronchial needle aspiration：EBUS-TBNA）で，腺癌を認めた．化学放射線療法が奏効したが，10 年後右下葉に扁平上皮癌が出現した．**症例 2．**70 歳男性．#4L リンパ節腫大を指摘され，縦隔鏡で腺扁平上皮癌を認めた．化学放射線療法が奏効したが，7 年目に左下葉に扁平上皮癌が出現した．**症例 3．**71 歳男性．気腫合併肺線維症の経過中#4R リンパ節腫大があり，EBUS-TBNA で腺癌と診断し，化学放射線療法を実施，10 年間無再発生存中である．**症例 4．**64 歳男性．#7 リンパ節腫大を認め，EBUS-TBNA にて扁平上皮癌と診断した．化学放射線療法実施，5 年間

[1]国立病院機構長良医療センター呼吸器内科；[2]岐阜大学医学部腫瘍病理学．
論文責任者：加藤達雄．
受付日：2020 年 4 月 10 日，採択日：2020 年 12 月 14 日．

無再発生存中である．**結論．**原発不明縦隔リンパ節癌の切除不能例に対して，PTX＋CBDCA による化学放射線療法は有望な治療法である．

索引用語 —— 縦隔リンパ節癌，原発不明癌，化学放射線療法，肺癌

はじめに

原発不明縦隔リンパ節癌は非常に稀な疾患であり，その病態や最適な治療，予後については不明な点が多い．切除例の予後は，縦隔リンパ節転移を伴う肺癌と比較して良好とされるが，非切除例に対する化学放射線療法についての報告は少ない．また，治療後経過観察中に肺癌が発生した報告もみられている．

症例 1

59 歳男性．

主訴：胸部異常陰影．

現病歴：検診で胸部異常陰影を指摘され，当院紹介となった．

入院時検査では，腫瘍マーカーは正常範囲であった．胸部 CT（Figure 1A）で右気管傍リンパ節，右肺門リンパ節の腫大を認めたが，肺野に異常所見は認めなかった．Positron emission tomography（PET）-CT では，同部に SUVmax 14.0 の集積を認めたが，原発巣の所見は認めなかった．気管支鏡にて，可視範囲に異常所見は認めなかった．右気管傍リンパ節の腫大を認め，EBUS-TBNA を実施した．リンパ節の病理所見（Figure 2A）では，腺癌と考えられる異型細胞を認めた．免疫染色では，CK7，CK20，TTF-1，Napsin A 陰性であった．消化管を含む全

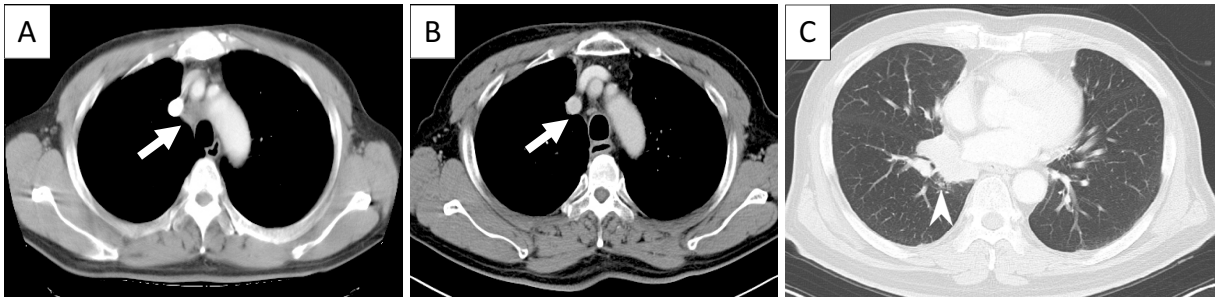

Figure 1. **A:** CT showed right paratracheal lymph node swelling (arrow). **B:** The right paratracheal lymph node was markedly reduced by chemoradiotherapy (arrow). **C:** Ten years after treatment, mass shadow in the right lower lobe appeared (arrowhead).

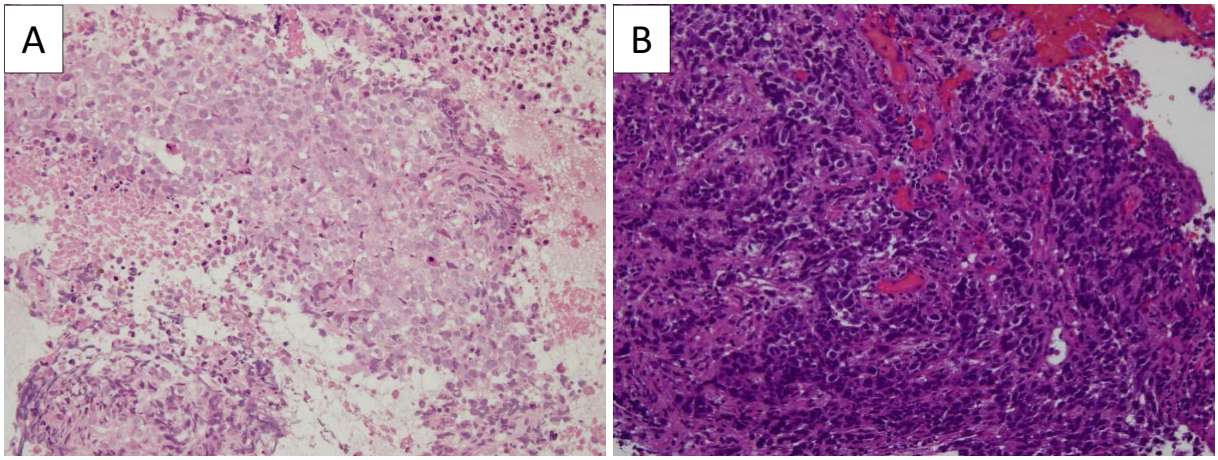

Figure 2. **A:** The histological findings of the paratracheal lymph node revealed adenocarcinoma. **B:** The histological findings of the right B^7 tumor revealed squamous cell carcinoma.

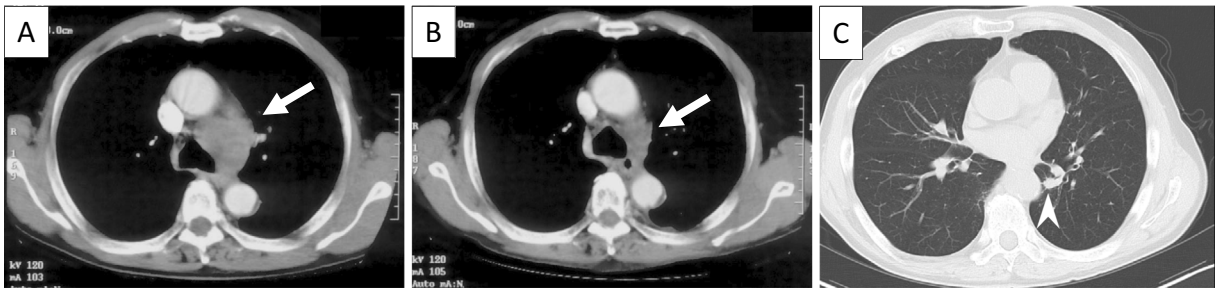

Figure 3. **A:** CT showed left subaortic lymph node swelling (arrow). **B:** The left subaortic lymph node was reduced by chemoradiotherapy (arrow). **C:** Seven years after treatment, a nodule in the left lower lobe appeared (arrowhead).

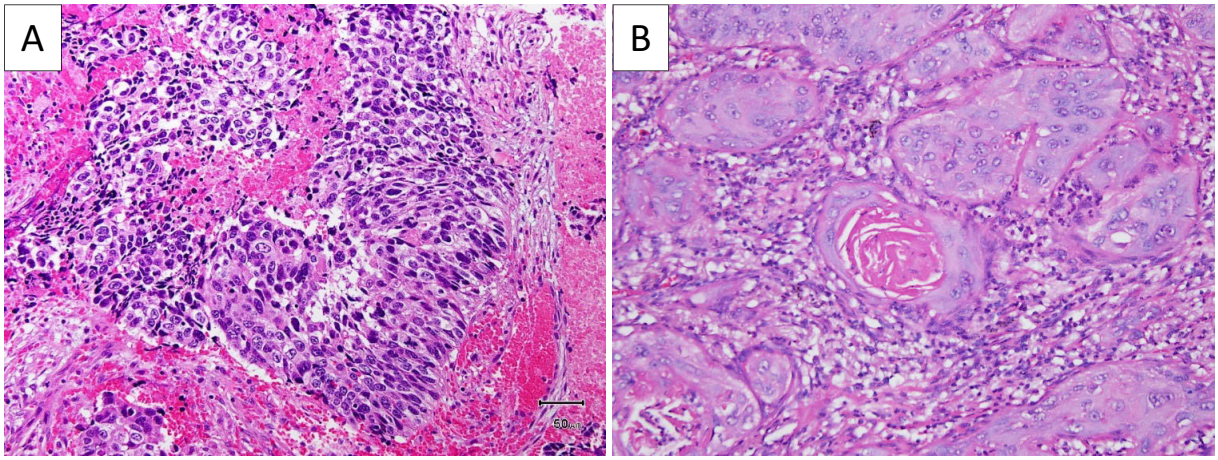

Figure 4. **A:** The histological findings of the left paratracheal lymph node revealed adenosquamous carcinoma. **B:** The histological findings of the left S^{10} nodule in the left lower lobe revealed squamous cell carcinoma.

身検索を行ったが原発巣を認めず，原発不明縦隔リンパ節癌と診断した．全身検索で他臓器への転移は認めなかったが，multistation であり切除不能と判断し，放射線療法と PTX（weekly 45 mg/m^2）と CBDCA（weekly AUC=2）による化学療法の同時併用を行った．治療後の胸部 CT（Figure 1B）にて，縦隔リンパ節の縮小（CR）を認めた．治療後 10 年目に胸部 X 線写真で右肺門陰影の腫大を認め，胸部 CT（Figure 1C）にて，右下葉の腫瘤と右気管傍リンパ節，気管分岐下リンパ節の腫大を認めた．FDG-PET にて同部に SUVmax 21.1 の集積をみた．気管支鏡にて，右 B^7 を閉塞する隆起性病変を認めた．縦隔リンパ節（#4R，#7）及び右 B^7 腫瘍より，扁平上皮癌と診断した（Figure 2B）．右 B^7 の腫瘍細胞は PD-L1 60% 陽性であり，ペムブロリズマブによる免疫療法を選択した．治療後腫瘍，縦隔リンパ節の縮小を認めたが，肺障害の出現をみたため 2 コースで終了した．現在免疫療法開始後，1 年 6 ヶ月担癌生存中である．

症例 2

70 歳男性．

主訴：嗄声．

現病歴：嗄声の精査のため前医で胸部 CT を実施され，縦隔リンパ節の腫大を指摘され当院紹介となった．

入院時検査で，腫瘍マーカーに異常を認めなかった．胸部 CT（Figure 3A）にて，左気管傍リンパ節，大動脈下リンパ節の腫大を認めた．肺野に異常所見は認めなかった．PET-CT では，左気管傍リンパ節，大動脈下リンパ節に SUVmax 15.6 の集積を認めたが，原発巣の所見は認めなかった．気管支鏡にて，可視範囲に異常を認めなかった． EBUS-TBNA を左気管傍リンパ節に実施し，異型細胞を認めた．十分な検体採取を目的に，縦隔鏡により左気管傍リンパ節の生検を実施した．リンパ節の病理所見（Figure 4A）では，腺扁平上皮癌を認めた．免疫染色では，CEA 陽性，SP-A，TTF-1，Napsin A，CK7，CK20 陰性であった．全身検索で他臓器への転移は認めなかったが，multistation で節外性進展を認めたため，放

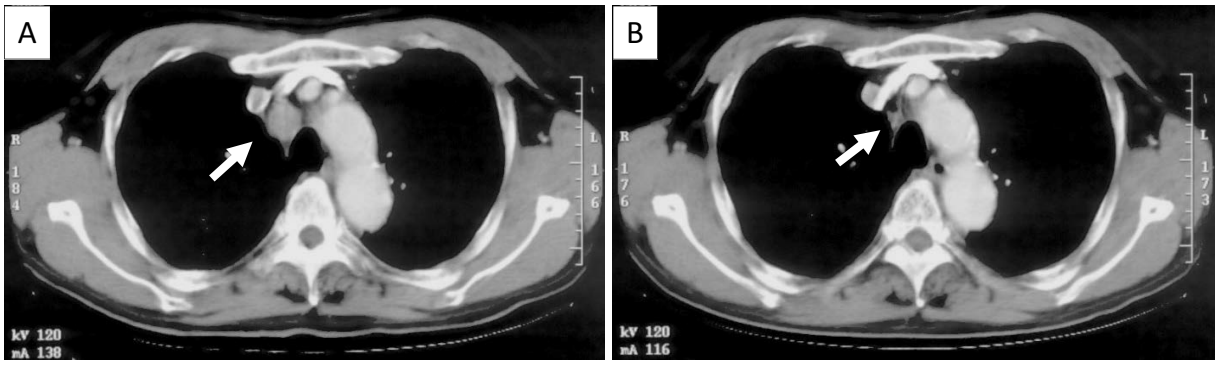

Figure 5. **A:** CT showed right paratracheal lymph node swelling (arrow). **B:** The right paratracheal lymph node was markedly reduced by chemoradiotherapy (arrow).

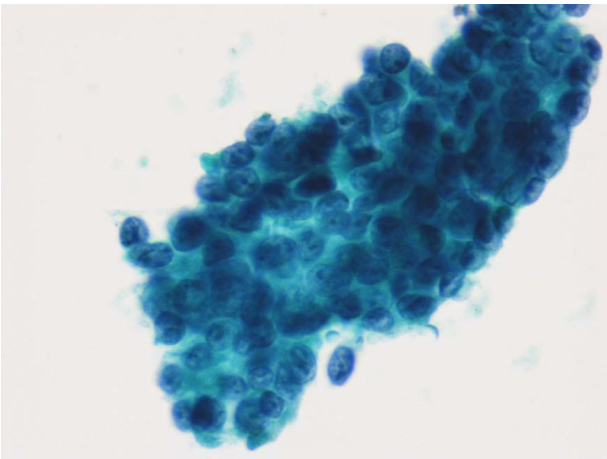

Figure 6. The cytological findings of the right paratracheal lymph node revealed adenocarcinoma.

射線療法と PTX と CBDCA による化学療法の同時併用治療を行い，縦隔リンパ節の縮小（PR）を認めた（Figure 3B）．治療後 7 年目に胸部 CT で左 S^{10} に結節が出現した（Figure 3C）．PET-CT にて同部に SUVmax 5.85 の集積をみた．左 S^{10} 区域切除を実施し，扁平上皮癌を認めた（Figure 4B）．切除後 5 年無再発で生存中である．

症例 3

71 歳男性．

主訴：胸部異常陰影．

現病歴：気腫合併肺線維症の経過観察中に，右気管傍リンパ節の腫大を来した（Figure 5A）．EBUS-TBNA にて腺癌と診断した（Figure 6）．免疫染色では，TTF-1，CK20，CK7 陰性であった．PET にて右気管傍リンパ節の SUVmax 16.4 の集積とともに，右鎖骨上リンパ節にも集積を認め切除不能と判断し，化学放射線療法を実施し，リンパ節の縮小（PR）がみられ（Figure 5B），10 年後無再発生存中である．

症例 4

64 歳男性．

主訴：胸部異常陰影．

現病歴：検診で気管分岐下リンパ節の腫大を認め（Figure 7A），PET にて，SUVmax 20.0 の集積をみた．EBUS-TBNA にて扁平上皮癌と診断した（Figure 8）．免疫染色では，CD5/6，P63 陽性，TTF-1，CK7，CK20 陰性であった．節外性進展を認め，化学放射線療法にて，縦隔リンパ節の縮小（PR）が得られ（Figure 7B），5 年間無再発生存中である．

考　察

原発不明癌のうち，肺門縦隔リンパ節に癌を認めるが原発巣を認めない原発不明縦隔リンパ節癌は非常に稀で，原発不明癌の 1.5% に過ぎない．[1] 縦隔リンパ節腫大を来す疾患として，サルコイドーシス，悪性リンパ腫などが鑑別疾患として挙げられるが，自験例では EBUS-TBNA が確定診断に有用であった．発生機序の 1 つとして，肺癌の原発巣が画像で指摘できないくらい微小である場合や，縦隔リンパ節転移を残して原発巣が自然消退した場合といった肺癌と関連した機序（T0 肺癌）が推測されている．一方，鰓弓性上皮が縦隔リンパ節に迷入し，その部分から癌が発生する原発腫瘍であるという説もある．[2]

原発不明縦隔リンパ節癌の経過中に肺癌が発生することが報告されており，[3] 原発不明縦隔リンパ節癌の発生機序が T0 肺癌である根拠とされている．福島らは，本邦の報告例 102 例のうち，10 例に原発巣と思われる肺病変が出現し，そのうち 1 例で原発巣が消失したと報告している．[4] Kawasaki らによる原発不明縦隔リンパ節癌に肺癌が発生した 11 例の集計によると，[5] 縦隔リンパ節癌診

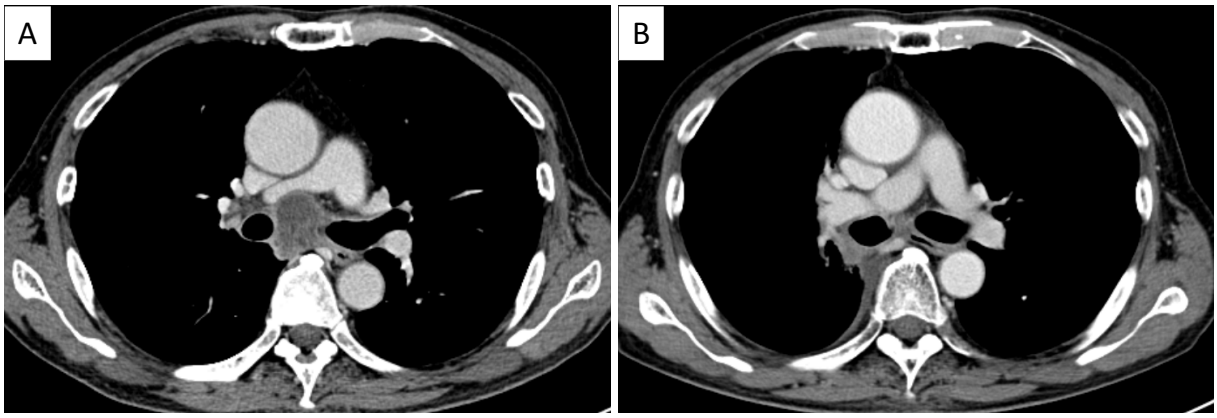

Figure 7. **A:** CT showed subcarinal lymph node swelling. **B:** The subcarinal lymph node was markedly reduced by chemoradiotherapy.

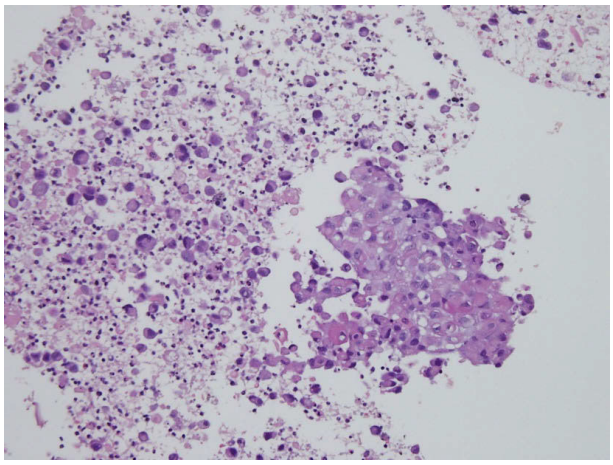

Figure 8. The histological findings of the subcarinal lymph node revealed squamous cell carcinoma.

断から肺病変の出現時期は，平均 48.3 ヶ月（2〜112 ヶ月）であった．また 1 例を除き，出現した肺病変とリンパ節の組織型が一致していた．自験の症例 1 は原発不明癌治療 10 年後の出現で，縦隔リンパ節が腺癌，肺病変は扁平上皮癌であった．原発不明縦隔リンパ節癌が治癒後に，異時性肺癌が出現した可能性が高い．症例 2 は，縦隔リンパ節が腺扁平上皮癌，肺病変は扁平上皮癌であった．残存していた腺癌成分の原発巣が出現した，異時性肺癌が出現した，両方の可能性があるが，詳細な遺伝子変異の検索を実施していないため，確定できていない．

原発不明縦隔リンパ節癌の治療については，確立された治療法はない．三好らによる原発不明肺門縦隔リンパ節癌の本邦報告例 67 例（平均観察期間 26.2 ヶ月）の検討において，1 年生存率は 89.4%，2 年生存率は 80.0% であった．Single station 例の切除例は予後良好であり，切除可能な症例は病巣リンパ節の完全切除を目的とした手術を行うことを推奨している．[6] 一方，本邦 102 例の福島らの報告において，非切除 25 例でも生存期間平均値は 45.6 ヶ月，5 年生存率 28.6% と N2 肺癌と比較して良好な予後が示唆されているが，[4] multistation 例に対する放射線療法，化学療法に関するまとまった報告はない．三好らの報告によると，multistation 例の再発に遠隔転移がみられており，[6] multistation 例の治療に放射線単独治療は不十分で，化学療法の併用は必要と思われる．切除不能例に対する化学療法と放射線療法の併用に関しては，非小細胞肺癌に準じた Docetaxel＋白金製剤と放射線の同時併用[7-9] や PTX＋CBDCA と逐次放射線療法[10] の症例報告がみられるが，確立されたレジメンはない．縦隔以外を含むリンパ節の原発不明癌に対する化学療法として，PTX＋CBDCA は奏効率 47.8%，生存期間中央値 13 ヶ月で有用なレジメンであると報告されている．[11] また，切除不能局所進行非小細胞肺癌に対する同時化学放射線療法のレジメンとして PTX＋CBDCA は確立されている．[12,13] 今回切除不能な原発不明縦隔リンパ節癌 4 例に対して，PTX＋CBDCA による同時化学放射線療法を実施し，全例が 5 年以上の生存を認めており，有望な治療法であると思われた．原発不明縦隔リンパ節癌は，縦隔を原発として発生したと推定される症例，T0 肺癌として発生したと推定される症例がある．前者は縦隔病変が T 因子，後者は縦隔病変が N 因子となり，まとめて TNM 分類として取り扱うことは難しい疾患と思われる．Single station 肺門リンパ節病変を I 期，single station 縦隔リンパ節病変を II 期，multistation 縦隔リンパ節病変を III 期，遠隔転移を伴うものを IV 期にするなど，独自の病期分類と病期毎の最適な治療法の確立が望まれる．

結　論

原発不明縦隔リンパ節癌4例に対して，PTX＋CBDCAによる化学放射線治療を実施し，全例に奏効し5年以上の生存を得られた．4例中2例に，診断時に認めなかった肺癌が出現した．原発不明縦隔リンパ節癌は，肺癌縦隔リンパ節転移例より予後は良好とされるが，経過中に肺癌が発生する可能性が高く，長期間の慎重な経過観察が必要である．

本論文内容に関連する著者の利益相反：なし

本論文の要旨は第60回日本肺癌学会学術集会にて発表した．

REFERENCES

1. Holmes FF, Fouts TL. Metastatic cancer of unknown primary site. *Cancer*. 1970;26:816-820.
2. 真崎義隆，五味淵誠，田中茂夫，笹井　巧．原発巣不明肺門縦隔リンパ節癌の本邦報告例の検討．胸部外科．1997;50:743-747.
3. 北　雄介，近藤大造．サルコイドーシス合併，原発不明縦隔リンパ節癌切除後18カ月目に発見された肺癌の1例．日呼外会誌．1996;10:488-493.
4. 福島清春，渋谷　仁，清水　泉，亀田陽一．原発不明肺門縦隔リンパ節癌の1例．肺癌．2013;53:35-41.
5. Kawasaki H, Arakaki K, Taira N, Furugen T, Ichi T, Yohena T, et al. Lung Cancer Detected 5 Years after Resection of Cancer of Unknown Primary in a Mediastinal Lymph Node: A Case Report and Review of Relevant Cases from the Literature. *Ann Thorac Cardiovasc Surg*. 2016;22:116-121.
6. 三好健太郎，奥村典仁，古角祐司郎，松岡智章，亀山耕太郎，中川達雄．原発不明肺門縦隔リンパ節癌の検討．肺癌．2007;47:245-250.
7. 桝屋大輝，後藤正司，中島　尊，岡本　卓，劉　大革，石川真也，他．肺化膿症と肺梗塞のために診断確定に苦慮した原発巣不明肺門・縦隔リンパ節癌の1例．日呼外会誌．2005;19:749-753.
8. Miwa K, Fujioka S, Adachi Y, Haruki T, Taniguchi Y, Nakamura H. Mediastinal lymph node carcinoma of an unknown primary site: clinicopathological examination. *Gen Thorac Cardiovasc Surg*. 2009;57:239-243.
9. Shiota Y, Imai S, Sasaki N, Tahara K, Noma B, Horita N, et al. A Case of Mediastinal Lymph Node Carcinoma of Unknown Primary Site Treated with Docetaxel and Cisplatin with Concurrent Thoracic Radiation Therapy. *Acta Med Okayama*. 2011;65:407-411.
10. 渡部　聡，田中純太，坪井清孝，田中洋史，各務　博，吉澤弘久，他．頸部・縦隔リンパ節腫脹で発見され化学放射線療法が奏効した原発不明扁平上皮癌（Sq-CUPS）の1例．癌と化学療法．2006;33:1493-1495.
11. Briasoulis E, Kalofonos H, Bafaloukos D, Samantas E, Fountzilas G, Xiros N, et al. Carboplatin plus paclitaxel in unknown primary carcinoma: a phase II Hellenic Cooperative Oncology Group Study. *J Clin Oncol*. 2000;18:3101-3107.
12. Yamamoto N, Nakagawa K, Nishimura Y, Tsujino K, Satouchi M, Kudo S, et al. Phase III study comparing second- and third-generation regimens with concurrent thoracic radiotherapy in patients with unresectable stage III non-small-cell lung cancer: West Japan Thoracic Oncology Group WJTOG0105. *J Clin Oncol*. 2010;28:3739-3745.
13. Steuer CE, Behera M, Ernani V, Higgins KA, Saba NF, Shin DM, et al. Comparison of Concurrent Use of Thoracic Radiation With Either Carboplatin-Paclitaxel or Cisplatin-Etoposide for Patients With Stage III Non-Small-Cell Lung Cancer: A Systematic Review. *JAMA Oncol*. 2017;3:1120-1129.