（肺癌．2021;61:125-129）
© 2021 The Japan Lung Cancer Society

CASE REPORT

上皮増殖因子受容体チロシンキナーゼ阻害薬による角膜上皮障害と単純疱疹を繰り返した肺腺癌の１症例

岩本信一[1]・井岸　正[1]・門脇　徹[1]・坪内佑介[1]・西川恵美子[1]・
多田光宏[1]・木村雅広[1]・小林賀奈子[1]・池田敏和[1]

A Case of Pulmonary Adenocarcinoma with Repeated Corneal Epithelial Disorder and Herpes Simplex due to Epidermal Growth Factor Receptor Tyrosine Kinase Inhibitors

Shinichi Iwamoto[1]; Tadashi Igishi[1]; Toru Kadowaki[1]; Yusuke Tsubouchi[1]; Emiko Nishikawa[1]; Mitsuhiro Tada[1]; Masahiro Kimura[1]; Kanako Kobayashi[1]; Toshikazu Ikeda[1]

[1]*Department of Pulmonary Medicine, National Hospital Organization Matsue Medical Center, Japan.*

ABSTRACT —— ***Background.*** Drug-induced lung injury, skin rashes, and diarrhea are known adverse effects of epidermal growth factor receptor tyrosine kinase inhibitors (EGFR-TKIs). Corneal epithelial disorder and herpes simplex are rarely encountered in association with EGFR-TKIs. ***Case.*** A 69-year-old woman was admitted to our hospital for further evaluation of an abnormal shadow on chest radiography. Chest computed tomography (CT) showed a nodule on the right S^8. Adenocarcinoma with the EGFR L858R mutation was diagnosed via transbronchial lung biopsy. We made a diagnosis of cT1bN0M1b stage IV with brain metastasis and administered erlotinib. On the 5th day, she developed herpes simplex on the left lower jaw area. She was treated with valacyclovir. On the 11th day, her visual acuity deteriorated, and she was diagnosed with bicorneal epithelitis and bikeratitis. A detailed history confirmed a history of corneal detachment of unknown cause, suggesting corneal fragility. After the discontinuation of erlotinib, her corneal epithelial opacity gradually improved. When gefitinib was administered, her visual acuity deteriorated again in the afternoon of the same day. Herpes simplex recurred on her lips. On the next day, the ophthalmology department diagnosed a relapse of corneal epithelial opacity. After the discontinuation of gefitinib, her corneal epithelial opacity gradually improved. ***Conclusion.*** Corneal epithelial disorder and herpes simplex were considered to be adverse effects of EGFR-TKIs since re-administration caused the same disorder.

(*JJLC.* 2021;61:125-129)

KEY WORDS —— Lung carcinoma, Epidermal growth factor receptor tyrosine kinase inhibitor, Corneal epithelial disorder, Herpes simplex

Corresponding author: Shinichi Iwamoto.
Received November 13, 2020; accepted December 28, 2020.

要旨 —— 背景．上皮増殖因子受容体チロシンキナーゼ阻害薬（EGFR-TKI）の有害事象として，薬剤性肺障害や皮疹，下痢はよく知られているが，角膜上皮障害や単純疱疹に遭遇することは稀である．**症例．**69 歳女性が胸部異常陰影を指摘され受診した．胸部 CT では右 S^8 に結節を認め，経気管支肺生検で腺癌（EGFR L858R 変異陽性）と診断された．脳転移があり cT1bN0M1b stage IV と診断し，エルロチニブを開始した．投与 5 日目に左下顎部に単純疱疹を発症し，バラシクロビルで治療した．投与 11 日目に視力が低下し，両角膜上皮炎，両角膜実質炎と診断された．詳細に既往歴を再確認したところ，原因不明の角膜上皮剥離の既往があり，角膜の脆弱性を疑った．エルロチニブを中止したところ，徐々に角膜上皮混濁は改善した．次にゲフィチニブを開始したところ，同日午後から再び視力が低下し，口唇に単純疱疹を発症した．翌日に眼科で角膜上皮混濁の再燃を指摘された．ゲフィ

[1]国立病院機構松江医療センター呼吸器内科．
論文責任者：岩本信一．
受付日：2020 年 11 月 13 日，採択日：2020 年 12 月 28 日．

チニブを中止した後，角膜上皮混濁は徐々に改善した．
結論． 角膜上皮障害と単純疱疹は，再投与により再燃したため，EGFR-TKI の有害事象であると考えた．

索引用語 —— 肺癌，上皮増殖因子受容体チロシンキナーゼ阻害薬，角膜上皮障害，単純疱疹

背　景

上皮増殖因子受容体（epidermal growth factor receptor：EGFR）遺伝子変異陽性の非小細胞肺癌には，EGFR チロシンキナーゼ阻害薬（tyrosine kinase inhibitor：TKI）が一次治療薬として推奨されている．EGFR-TKI の副作用として，薬剤性肺障害や頻度の高い皮疹，肝障害，下痢がよく知られているが，角膜上皮障害や単純疱疹は実臨床で遭遇することが稀なため，十分に知られていない．

今回，EGFR-TKI による角膜上皮障害と単純疱疹を繰り返した肺腺癌の 1 症例を経験したため，文献的考察を加えて報告する．

症　例

症例：69 歳，女性．

主訴：なし．

既往歴：12 年前，両眼の角膜上皮剥離（初診時には申告なし）．

家族歴：角膜疾患の家族歴なし．

喫煙歴：なし．

飲酒歴：なし．

現病歴：健診で胸部異常陰影を指摘され，X 年 10 月末に当院を受診した．胸部 CT で右 S^8 に結節を認めたため，精査の目的で入院した．

入院時現症：Performance status 0，身長 145.8 cm，体重 38.2 kg，体温 37.1℃，血圧 126/75 mmHg．脈拍 88 回/分・整．SpO_2：98%（室内気）．意識清明．眼瞼結膜に貧血なし．眼球結膜に黄疸を認めず．胸郭に左右差なし．心音は整で心雑音認めず．呼吸音は左右差なくラ音は指摘できず．腹部は平坦，軟で圧痛なし．肝脾腫なし．四肢に浮腫なし．皮膚所見はない．表在リンパ節触知せず．

検査所見：入院時血液検査では CEA 14.8 ng/dl と高値であった．

画像所見：胸部 X 線写真（Figure 1a）では，右下肺野に辺縁不整な結節影を認めた．初診時の胸部 HRCT（Figure 1b）では，右下葉 S^8 にスピクラを伴った長径 17 mm

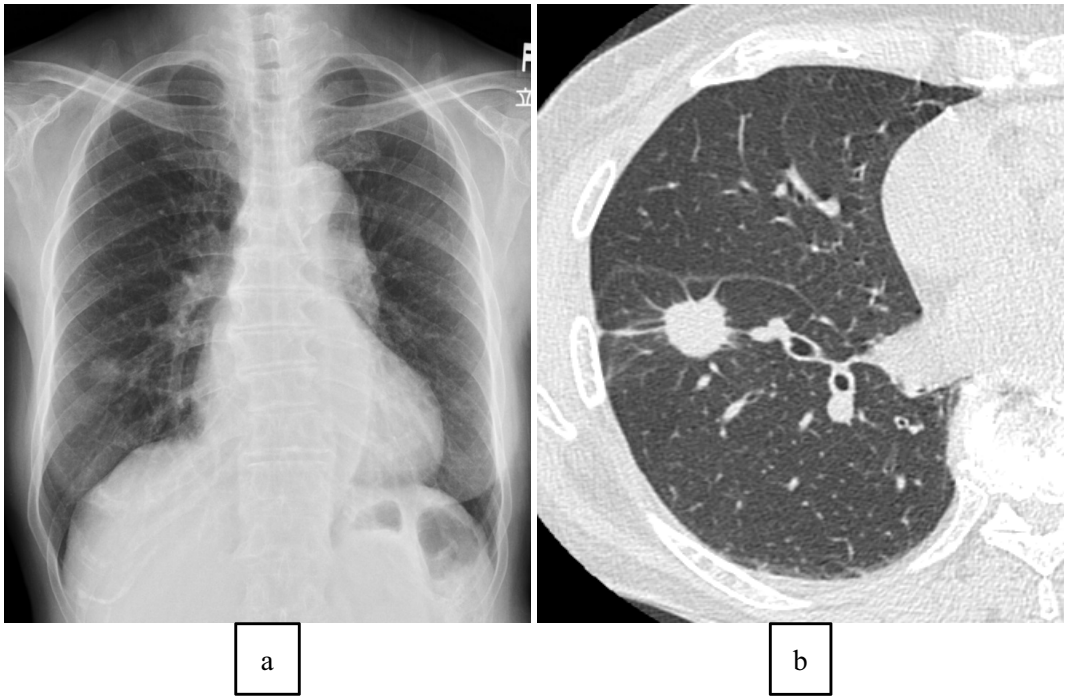

Figure 1. **(a)** Chest X-ray on admission showing a nodule in the right lower field. **(b)** Chest computed tomography showing a nodule measuring 17 mm in diameter in the right S^8 peripheral area.

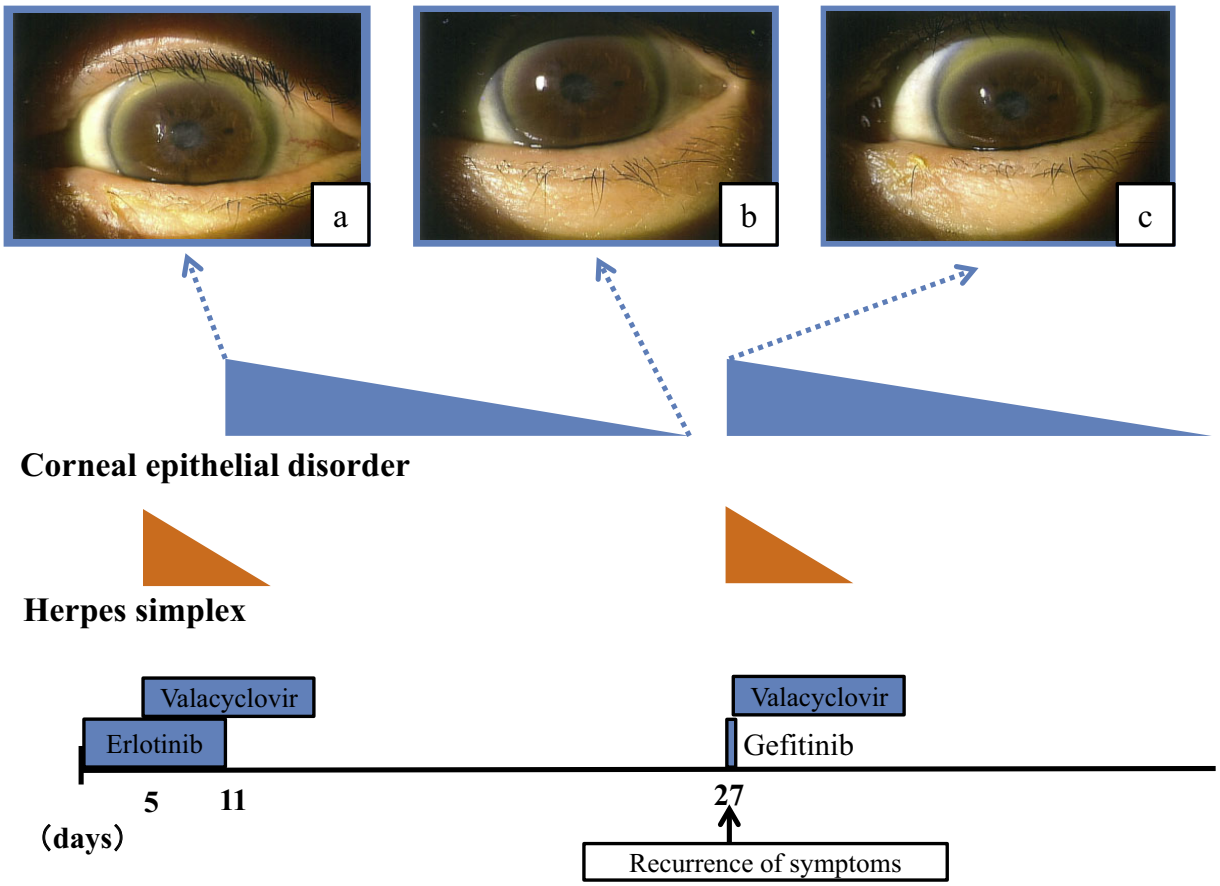

Figure 2. Upper one third: Progression of corneal epithelial opacity. Middle: Progression of herpes simplex. Lower one third: Progression with treatment. On day 5 of erlotinib treatment, she developed herpes simplex. She was treated with valacyclovir. On day 11, her visual acuity deteriorated, and she was diagnosed with bicorneal epithelitis and bikeratitis **(a)**. After the discontinuation of erlotinib, her corneal epithelial opacity gradually improved **(b)**. On day 27, when gefitinib was administered, the corneal epithelial opacity **(c)** and herpes simplex recurred.

の結節を認めた. 肺門, 縦隔リンパ節の腫大は認めなかった.

病理組織学的所見：右下葉 S^8 の結節に対する経気管支肺生検で得られた組織検体で，腺癌と診断した.

EGFR 遺伝子変異を検索したところ，exon21 L858R 変異陽性であった.

臨床経過：全身検索で脳転移を認め，cT1bN0M1b stage IV（第 7 版）と診断し，エルロチニブを開始した. 投与 5 日目に左下顎部に単純疱疹を発症し，バラシクロビルで治療を開始した. 単純疱疹は改善傾向であったが，11 日目に視力低下を認めた. 眼科で両角膜上皮炎，両角膜実質炎（Figure 2a）と診断されたが，その時点では原因は特定できなかった. 既往歴を詳細に再確認したところ，初診時に申告がなかった原因不明の角膜上皮剥離の既往があり，元々角膜に脆弱性が存在したと考えた. エルロチニブの添付文書を確認したところ，有害事象に角膜炎，角膜穿孔の記載があり，エルロチニブの有害事象と考えた. エルロチニブを開始後第 11 日目に中止したところ，約 2 週間の経過で角膜上皮混濁と視力障害は軽快した（Figure 2b）. EGFR-TKI の再投与により予後が延長する可能性と角膜上皮障害が再燃する危険性を考慮し，治療方針を検討した. ゲフィチニブの添付文書を確認したところ，エルロチニブと異なり有害事象に角膜穿孔の記載がなかったため，エルロチニブ開始後から数えて 27 日目にゲフィチニブを開始した. しかしながら，同日の午後から右上眼瞼に違和感を認め，視力障害が再燃し，口唇に単純疱疹が出現した.

このため，ゲフィチニブは 1 回の内服で中止した. 翌日眼科で軽快していた角膜上皮混濁の再燃を指摘された（Figure 2c）. ゲフィチニブ中止後に角膜上皮混濁は徐々に軽快した. 以後は七次治療まで細胞障害性抗癌剤を継続したが，癌性リンパ管症が増悪し診断約 2 年 4 カ月後に死亡した.

Table 1. Case Reports of Corneal Epithelial Disorder due to Erlotinib

Case #	Age (years)	Sex	Length of erlotinib exposure	Risk of corneal epithelial disorders	Infection comorbidity infection
1	79	F	Three months	Diabetes mellitus Post surgery of cataracts	*Staphylococcus epidermidis*
2	59	M	Six months	None	None
3	65	M	Not determined	Whole brain radiotherapy	None
4	63	M	Nine months	Post laser *in situ* keratomileusis	None
5	76	F	About nine months	Whole brain radiotherapy	None
6	89	F	Two years	History of punctate epithelial keratopathy	*Streptococcus dysgalactiae*
This case	69	F	Eleven days	History of corneal detachment	Herpes simplex of skin

M; male, F; female, ND; not described.

考　察

本症例はエルロチニブ開始後に左下顎部に単純疱疹を発症し，続いて角膜上皮障害を来した．単純疱疹と角膜上皮障害の改善後にゲフィチニブを開始したところ，角膜上皮障害が再燃し，同日に口唇に単純疱疹が出現した．

本症例は異なったEGFR-TKIを投与した後に両眼に角膜上皮障害を繰り返した．これには，既往歴に両眼の角膜上皮剥離があり，体質的異常が関連した可能性がある．角膜上皮剥離を繰り返す症候群である再発性角膜上皮びらんの鑑別疾患として，外傷性再発性上皮びらん，糖尿病角膜症，角膜ジストロフィが存在する．[1] 本症例には眼外傷の既往と糖尿病の併存はなく，角膜疾患の家族歴はなかった．このため，角膜ジストロフィの中で成人に多く遺伝性のない，両眼性角膜上皮基底膜異常である上皮基底膜ジストロフィを併存していた可能性があった．国内臨床試験および全例調査では，エルロチニブの有害事象として角膜障害が0.1%，ゲフィチニブの有害事象として角膜炎が0.09%と報告されている．[2,3] 本症例では，角膜上皮障害と単純疱疹が，同時に再現性を持って認められたため，ヘルペス性角膜炎の鑑別が必要であった．上皮型ヘルペス性角膜炎は，片眼性で樹枝状角膜炎や地図状角膜炎といった所見が典型的である．[4] 本症例は両眼性で非特異的な角膜上皮炎であり，ヘルペス性角膜炎の特徴に合致しなかった．本症例では，単純ヘルペスウイルスの分離やHBV-DNAの検索は行わなかったが，ヘルペス性角膜炎の特徴に合致せず，EGFR-TKI投与による再現性があり，EGFR-TKI自体による角膜上皮障害と判断した．これまで，エルロチニブによる角膜上皮障害を扱った文献的報告は，検索し得た限り6報存在した．[5-10] 本症例の角膜上皮障害は，これまでの報告と異なりエルロチニブ開始後に短期間で発症した（Table 1）．本症例は角膜上皮剥離の既往があり，元々角膜の脆弱性があったため，EGFR-TKIにより角膜上皮の増殖と創傷治癒が抑制された影響をより強く受け，角膜上皮障害が短期間で発症したと考えた．EGFR-TKIによる角膜上皮障害は，本症例のようにEGFR-TKIの中止のみで軽快する場合もあるが，重症化し角膜穿孔に至る症例もあり，角膜上皮障害を早期に発見することが重要である．また投与に際しては，既往歴に角膜疾患がないことを十分に確認する必要がある．

本症例は異なったEGFR-TKIを投与した後に単純疱疹を繰り返した．EGFR-TKI投与による再現性があり，単純疱疹の原因はEGFR-TKIであると判断した．国内臨床試験および全例調査では，単純疱疹はエルロチニブの有害事象として0.05%，ゲフィチニブの有害事象として0.06%と報告されている．[3,11] これまで，エルロチニブによる単純疱疹を扱った文献的報告は，検索し得た限り存在しなかった．単純疱疹は，宿主の免疫が低下し三叉神経節に潜伏していたherpes simplex virus（HSV）が再活性化し，口唇などに集簇した小水疱病変を形成する疾患である．[12] HSVの潜伏感染の維持には，特に$CD8^+$T細胞やIFN-γ，TNF-αが重要な役割を担っている．[13] EGFR-TKIが細胞性免疫に及ぼす影響に関して，Luoらは，*in vitro*と*in vivo*の両方で，エルロチニブがT細胞の増殖と活性化を阻害し，T細胞を介した細胞性免疫応

答の障害を引き起こし得ることを示した.[14] 本症例において，EGFR-TKI により単純疱疹を来した機序は，EGFR-TKI による T 細胞の増殖・活性化阻害であった可能性がある．本症例において，異なる EGFR-TKI 投与後に角膜上皮障害と単純疱疹がほぼ同時に発症した機序は不明であるが，何らかの関連があるのかもしれない．

本症例では，ゲフィチニブとエルロチニブの投与後に角膜上皮障害と単純疱疹が起こっており，他の EGFR-TKI でも同様の有害事象が出現する可能性が示唆された．国内臨床試験および全例調査では，角膜炎はアファチニブの有害事象として 1% 以上 10% 未満，オシメルチニブの有害事象として 1% 未満と報告されている．単純疱疹に関連した有害事象として，アファチニブではウイルス感染，帯状疱疹が 1% 未満と報告されているが，オシメルチニブでは報告は記載がなかった．文献としては，アファチニブによる播種性単純ヘルペス感染症,[15] オシメルチニブによる渦巻き角膜症[16] が報告されていた．

以上，EGFR-TKI 再投与で角膜上皮障害の再燃と同時に，口唇などに単純疱疹の再燃を認めた症例を経験した．EGFR-TKI 投与による再現性があったため，角膜上皮障害と単純疱疹の原因は EGFR-TKI であると判断した．EGFR-TKI による角膜上皮障害は，本症例のように EGFR-TKI の中止のみで軽快する場合もあるが，重症化し角膜穿孔に至る症例もあり，角膜上皮障害を早期に発見すること，投与前に既往歴に角膜疾患がないことを十分に確認することが重要である．

本論文内容に関連する著者の利益相反：なし

本症例の要旨は第 53 回日本肺癌学会中国・四国支部会（2014 年 7 月，米子市）で報告した．

REFERENCES

1. 内野裕一，榛村重人．基本的な角膜上皮疾患の考え方と治療方法　再発性角膜上皮びらん．あたらしい眼科．2006;23:319-322.
2. 中外製薬．タルセバ®錠　医薬品インタビューフォーム．2013 年 9 月改訂（改訂第 10 版）．2013:52.
3. アストラゼネカ．イレッサ®錠　医薬品インタビューフォーム．2012 年 5 月改訂（改訂第 18 版）．2012:36.
4. 井上幸次．単純ヘルペスウイルス　角膜ヘルペス．臨床と研究．2018;95:353-357.
5. Johnson KS, Levin F, Chu DS. Persistent corneal epithelial defect associated with erlotinib treatment. *Cornea.* 2009;28:706-707.
6. Hori Y, Hashimoto R, Ubuka M, Deguchi Y, Ashizawa J, Hitani K, et al. A case of corneal disorder after lung cancer treatment with erlotinib. *Nippon Ganka Gakkai Zasshi.* 2012;116:510-515.
7. Morishige N, Hatabe N, Morita Y, Yamada N, Kimura K, Sonoda KH. Spontaneous healing of corneal perforation after temporary discontinuation of erlotinib treatment. *Case Rep Ophthalmol.* 2014;5:6-10.
8. Kau HC, Tsai CC. Erlotinib-related keratopathy in a patient underwent laser in situ keratomileusis. *Cutan Ocul Toxicol.* 2016;35:257-259.
9. Guarnieri A, Alfonso-Bartolozzi B, Ciufo G, Moreno-Montañés J, Gil-Bazo I. Plasma rich in growth factors for the treatment of rapidly progressing refractory corneal melting due to erlotinib in nonsmall cell lung cancer. *Medicine.* 2017;96:e7000.
10. Sobol EK, Ahmad S, Ibrahim K, Alfaro C, Pakett J, Esquenazi K, et al. Rapidly progressive streptococcus dysgalactiae corneal ulceration associated with erlotinib use in stage IV lung cancer. *Am J Ophthalmol Case Rep.* 2020;18:100630.
11. 中外製薬．タルセバ®錠　医薬品インタビューフォーム．2013 年 9 月改訂（改訂第 10 版）．2013:48.
12. 服部文彦，吉川哲史．ウイルス感染症　単純ヘルペスウイルス感染症．臨床と微生物．2017;44:57-62.
13. 鍵本香子，吉開泰信．II. αヘルペスウイルス—単純ヘルペスウイルス（HSV）と水痘・帯状疱疹ウイルス（VZV）—αヘルペスウイルスに対する宿主応答　HSV に対する免疫応答．日本臨床．2006;64（Suppl 3）:178-183.
14. Luo Q, Gu Y, Zheng W, Wu X, Gong F, Gu L, et al. Erlotinib inhibits T-cell-mediated immune response via down-regulation of the c-Raf/ERK cascade and Akt signaling pathways. *Toxicol Appl Pharmacol.* 2011;251:130-136.
15. Teh BW, Worth LJ. Disseminated herpes simplex virus infection following epidermal growth factor tyrosine kinase inhibitor therapy for non-small-cell lung carcinoma. *Intern Med J.* 2012;42:1269-1270.
16. Chia PL, John T. Vortex Keratopathy Presumed Secondary to AZD9291. *J Thorac Oncol.* 2015;10:1807-1808.