（肺癌．2021;61:143-144）
© 2021 The Japan Lung Cancer Society

SHORT REPORT

PCR 陰性であったが NGS で診断し得た *EGFR* exon19 欠失挿入変異陽性肺腺癌の 1 例

西山和宏[1]・古屋直樹[1]・鶴岡　一[1]・阿座上真哉[1]・柿沼一隆[1]・
井上健男[1]・遠藤　陽[2]・峯下昌道[1]・元井紀子[3]

A Case of Lung Adenocarcinoma Harboring *EGFR* Exon19 Deletion/Insertion Mutation Detected by Next-Generation Sequencing (NGS), but Not by PCR

Kazuhiro Nishiyama[1]; Naoki Furuya[1]; Hajime Tsuruoka[1]; Shinya Azagami[1]; Kazutaka Kakinuma[1]; Takeo Inoue[1]; Akira Endou[2]; Masamichi Mineshita[1]; Noriko Motoi[3]

[1]Division of Respiratory Medicine, Department of Internal Medicine, [2]Department of Pathology, St. Marianna University School of Medicine, Japan; [3]Department of Diagnostic Pathology, National Cancer Center Hospital, Japan (Adviser of Pathological Findings).

(*JJLC.* 2021;61:143-144)

KEY WORDS —— *EGFR* mutation, NGS, PCR, False negative, Lung adenocarcinoma

Corresponding author: Naoki Furuya.

要旨 —— 肺癌の *EGFR* 遺伝子検査法は多岐にわたるが，実地臨床では依然として PCR 法が選択されることが多い．今回我々は PCR 陰性だが NGS 法で *EGFR* exon19 欠失挿入変異と診断され，TKI が有効であった肺腺癌の 1 例を経験した．リアルタイム PCR 法は感度が高いが，検出できる変異が限定される．一方，NGS 法はより多くの変異を含む複数遺伝子の検査ができ，本例のような複雑な変異にも対応できることから，正確ながん遺伝子診断への寄与が期待できる．

索引用語 —— *EGFR* 遺伝子変異，NGS，PCR，偽陰性，肺腺癌

症例：73 歳，女性．

既往歴：特記事項なし．喫煙歴：なし．

現病歴：健診で右下肺野の透過性低下を指摘され当科紹介．CT で，肺癌が疑われた．左鎖骨上窩リンパ節生検で腺癌と診断した．腫瘍マーカーは CEA 3.5 ng/ml（基準値 0～5），SLX 24.3 U/ml（同 0～38）が上昇していた．

胸部 CT：右肺下葉に 35 mm 大の腫瘤と両側肺野に多発粒状結節あり（Figure 1A）．気管支血管周囲束の肥厚を伴い癌性リンパ管症が疑われた．PET-CT では右肺腫瘍（SUV max：6.6），両側肺門・縦隔，両側鎖骨上窩リンパ節に異常 FDG 集積があった（Figure 1B，1C）．

病理組織所見：核が腫大し核小体が明瞭な異型腺上皮細胞の乳頭状増殖よりなる腺癌の所見（Figure 1D）．免疫染色は，PD-L1 は低発現（TPS：10%），ALK は陰性．

臨床経過：初診時診断は原発性肺腺癌 IVB 期 cT2aN3M1c（PUL，OSS）．Cobas® *EGFR* 変異検出キット v2.0（Roche Diagnostics，以下 Cobas）では *EGFR* 変異は同定されなかった．一次治療は CDDP＋PEM＋BEV 療法を施行．導入療法を 4 コース施行し，最良治療効果は PR．PEM＋BEV 維持療法 3 コース後の CT で原発巣増大，右胸水増加，癌性リンパ管症の増悪あり PD と判断した（Figure 2A）．臨床研究として LC-SCRUM-Japan/LC-SCRUM-Liquid に参加し，診断時のリンパ節生検組織および一次治療前の血漿検体を次世代シークエンサー（NGS）で解析した．組織検体は Oncomine Comprehensive Assay v3.0（Thermo Fisher），血漿は Guardant360®（Guardant Health）で検索され，組織/血漿ともに *EGFR* 遺伝子変異 exon19 deletion T751_I759 delinsN が同定された．血漿での *EGFR* 変異アレル頻度は 1.1% であった（Figure 3）．

一次治療の耐性後は，右胸水ドレナージ後に胸膜癒着術を施行した（Figure 2B）．PD 時の胸水細胞診は Class

聖マリアンナ医科大学 [1]呼吸器内科，[2]病理学；[3]国立がん研究センター中央病院病理診断科（病理アドバイザー）．
論文責任者：古屋直樹．

※第 187 回日本肺癌学会関東支部会推薦症例（令和 2 年 7 月 20 日～8 月 3 日　日本肺癌学会関東支部会）．

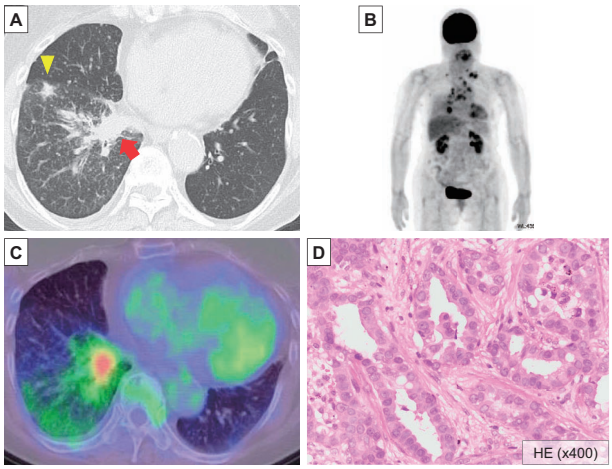

Figure 1. **(A)** Baseline chest CT revealed the primary tumor lesion (red arrow) and pulmonary metastasis (yellow arrowhead) in right lower lobe. **(B, C)** PET-CT revealed multiple lymph node metastases. The primary tumor showed the high uptake of FDG (SUV max = 6.6). **(D)** A representative pathological image of adenocarcinoma showed an acinar growth pattern of atypical epithelial cells with conspicuous nucleoli (HE staining, ×400).

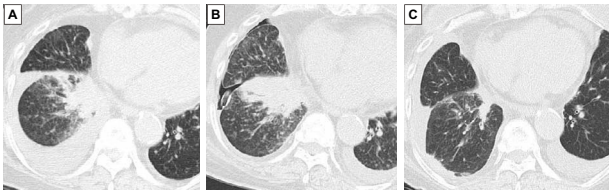

Figure 2. Radiological CT images. **(A)** After 3 cycles of maintenance therapy with PEM + BEV. The primary tumor increased in size. **(B)** After drainage of right pleural effusion. **(C)** Two months after the initiation of osimertinib, the primary lesion rapidly shrunk.

V. 胸水 Cobas では，*EGFR* 遺伝子変異は陰性であった．NGS の結果から *EGFR* 変異陽性と診断し，二次治療として Osimertinib（80 mg/day）を開始した．2 ヶ月後には原発巣は縮小，癌性リンパ管症も改善し PR の治療効果を得た（Figure 2C）．

考察：2019 年に本邦でオンコマイン Dx Target Test マルチ CDx システム（Thermo Fisher）が保険適用され，実地臨床でも NGS 解析が可能となった．しかし *EGFR* 変異の検索には，依然として Cobas 等の単一遺伝子検査が主流である．Cobas の原理は，リアルタイム PCR 法で，設計されたプライマー・プローブ部位に対応した既知の *EGFR* 変異が検出できるが，それ以外の変異は検出できず，偽陰性となる．[1] 一方 NGS 解析は，より多くの検体量が必要だが，より多くの遺伝子変異を検索できる．近年では血漿検体の cfDNA でも高感度な NGS 検査により，

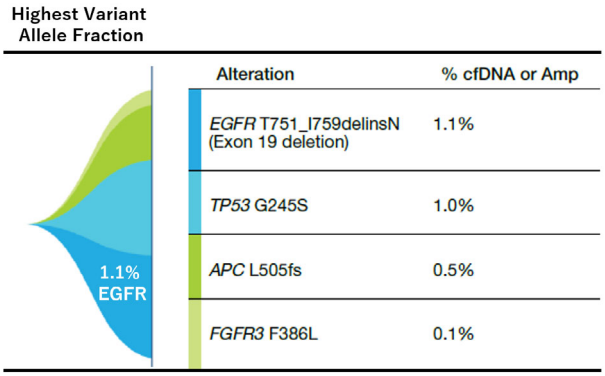

Figure 3. *EGFR* Exon19 deletion (T751_I759 delinsN) was detected by NGS (Guardant360®) in a pre-treatment liquid biopsy sample. The highest allele fraction was 1.1%.

EGFR 耐性変異の検出も可能になってきた．[2] 本例の *EGFR* 変異は，exon19 に欠失と挿入が同時に起こる稀なものであった．NGS 解析は，増幅部位の塩基配列を読み取ることで複雑な変異を同定できたが，Cobas では挿入によりプローブ配列に変化が生じた結果，偽陰性となった可能性が考えられる．特に本例のように非喫煙者では，PCR で *EGFR* 遺伝子変異が陰性でも，積極的に NGS 解析を行うことで TKI 治療機会の逸失を回避できる．NGS は，*ALK/ROS1/BRAF/MET/RET/HER2* など，複数の driver 変異を検索可能で，かつ複雑な *EGFR* 変異を検出できる可能性もあり，非常に意義のある検査といえる．*EGFR* は稀な変異であっても TKI の効果は高く，その治療機会を逸することがないよう注意を喚起したい．

本論文内容に関連する著者の利益相反：峯下昌道［日当・講演料］日本ベーリンガー インゲルハイム，アストラゼネカ株式会社［研究費・助成金などの総額］日本ベーリンガー インゲルハイム，大鵬製薬［奨学（奨励）寄附金などの総額］ノバルティスファーマ株式会社，フクダライフテック，日本ベーリンガー インゲルハイム，元井紀子［研究費・助成金などの総額］小野薬品，日本電気

謝辞：本例において LC-SCRUM での NGS 解析に多大なご尽力をいただいた国立がん研究センター東病院呼吸器内科の後藤功一先生と松本慎吾先生に深謝申し上げます．

REFERENCES

1. コバス EGFR 変異検出キット v2.0 添付文書．https://www.info.pmda.go.jp/tgo/pack/22800EZX00011000_A_01_10/.
2. Thompson JC, Yee SS, Troxel AB, Savitch SL, Fan R, Balli D, et al. Detection of Therapeutically Targetable Driver and Resistance Mutations in Lung Cancer Patients by Next-Generation Sequencing of Cell-Free Circulating Tumor DNA. *Clin Cancer Res.* 2016;22:5772-5782.