（肺癌．2022;62:216-220）
© 2022 The Japan Lung Cancer Society

CASE REPORT

両側副腎転移による Addison 病を契機に発見された原発性肺腺癌の１例

小玉勇太[1]・廣島正雄[2]・都島悠佑[1]・後藤　希[1]・中瀬　敦[1]・
田中麻里[1]・稲垣雅康[1]・伊藤亮太[1]・高納　崇[1]・横山俊彦[1]

A Case of Primary Lung Adenocarcinoma due to Bilateral Adrenal Metastases with Addison's Disease as the Initial Symptom

Yuta Kodama[1]; Masao Hiroshima[2]; Yusuke Tsushima[1]; Nozomi Goto[1]; Atsushi Nakase[1]; Mari Tanaka[1]; Masayasu Inagaki[1]; Ryota Ito[1]; Takashi Kohnoh[1]; Toshihiko Yokoyama[1]

[1]Department of Respiratory Medicine, Japanese Red Cross Aichi Medical Center Nagoya Daiichi Hospital, Japan; [2]Department of General Medicine, Shinshiro Municipal Hospital, Japan.

ABSTRACT —— ***Background.*** Most lung cancer patients with bilateral adrenal metastases are asymptomatic. However, bilateral adrenal metastases may infrequently result in Addison's disease. These cases mainly occur during lung cancer treatment and Addison's disease is rarely found as an initial symptom. ***Case.*** The patient was a man in his seventies who had experienced general fatigue for approximately five months. Because he complained of sweating and abnormal behavior (including a strange voice on waking up), he was emergently admitted to our hospital. At admission, he presented hypoglycemic symptoms and pigmentation of the whole-body skin was observed. Chest computed tomography revealed a nodule in the left upper lung lobe. Abdominal computed tomography showed bilateral adrenal tumors that contained a low-density area and which showed heterogeneous enhancement. Blood tests showed a marked increase in adrenocorticotropic hormone and carcinoembryonic antigen and a marked decrease in cortisol. Based on these findings, he was diagnosed with Addison's disease due to bilateral adrenal tumors, and steroid replacement therapy rapidly improved his condition. Laparoscopic biopsy of the right adrenal tumor allowed us to finally diagnose primary lung adenocarcinoma based on the findings of immunohistochemical staining. At present, combination therapy with nivolumab and ipilimumab is being performed and has been effective for reducing the tumors. ***Conclusion.*** Since Addison's disease is a fatal but treatable disease, we should keep in mind that it may occur as a complication in lung cancer patients with bilateral adrenal metastases.

(*JJLC.* 2022;62:216-220)

KEY WORDS —— Lung adenocarcinoma, Bilateral adrenal metastases, Addison's disease

Corresponding author: Toshihiko Yokoyama.
Received December 11, 2021; accepted January 26, 2022.

要旨 —— 背景．肺癌では両側副腎転移を呈しても多くの症例は無症候性であり，Addison 病を発症することは比較的稀である．また，その報告のほとんどは肺癌治療経過中のものとされる．**症例．**70 歳代男性．X 年 2 月から起床時の倦怠感を自覚するようになった．同年 7 月の起床時に冷汗を認めた後，奇声を発するなどの異常行動があり，当院に救急搬送された．来院時，低血糖症状を呈しており，全身皮膚の色素沈着を認めた．CT 検査で左肺上葉に結節影を認め，両側副腎には内部に低吸収域を含み，不均一に造影される腫瘤影を認めた．血液検査では ACTH と CEA の著明な上昇を認めた一方で，コルチゾールの低下を認めた．各種所見から両側副腎腫瘍による Addison 病と診断し，ステロイド補充療法にて全身状態は速やかに改善した．腹腔鏡下右副腎腫瘍生検を実施し，免疫組織化学染色の結果と併せて原発性肺腺癌と診断した．現在，ニボルマブとイピリムマブの併用療法を

[1]日本赤十字社愛知医療センター名古屋第一病院呼吸器内科；[2]新城市民病院総合診療科．
論文責任者：横山俊彦．
受付日：2021 年 12 月 11 日，採択日：2022 年 1 月 26 日．

実施し，腫瘍縮小効果が得られている．**結論．** Addison 病は致死的かつ治療可能な病態であり，両側副腎転移を呈する肺癌においては初診時からその合併を常に念頭に置く必要がある．

索引用語 —— 肺腺癌，両側副腎転移，Addison 病

はじめに

肺癌の転移部位として副腎が多いことはよく知られているが,[1,2] 両側副腎転移を呈した中で Addison 病を発症する頻度は約 8% との報告もあり，多くの症例は無症候性である.[1] また，その報告のほとんどは肺癌治療経過中のものとされ,[3-8] Addison 病を契機に肺癌が診断されることは稀である.

症　例

症例：70 歳代，男性.

主訴：倦怠感.

既往歴：特記すべきものなし.

常用薬：なし.

喫煙歴：現喫煙者，52 年間・20 本/日.

現病歴：定期医療機関受診歴なし．X 年 2 月から起床時の倦怠感があり，4 月頃から皮膚や舌の色素沈着を自覚するようになった．同年 7 月の起床時に冷汗を認めた後，奇声を発するなどの異常行動があり，当院に救急搬送された．来院時，血糖 39 mg/dl と低値で，意識障害に加え，全身皮膚の色素沈着を認めた．50% ブドウ糖静注により，血糖の上昇と意識レベルの改善を認め，原因精査加療目的に即日入院となった.

入院時現症：Eastern Cooperative Oncology Group（ECOG）performance status（PS）1，Japan Coma Scale（JCS）I-2，身長 162 cm，体重 44.2 kg，体温 35.2℃，血圧 101/96 mmHg，脈拍 65/分，呼吸回数 16/分，SpO_2 99%（室内気）．舌に青紫色の色素沈着を認めた（Figure 1A）．また，全身の皮膚は褐色であり（Figure 1B），特に左大腿部には平坦で濃厚な色調の黒褐色斑を認めた（Figure 1C）．心音整，心雑音なし．呼吸音清．副雑音聴取せず．腹部平坦・軟，圧痛なし．下肢に浮腫はない.

入院時検査所見：

血液検査（Table 1）；一般生化学検査所見では低 Na 血症を認めたが，高 K 血症や好酸球分画の上昇は認めなかった．内分泌生化学所見では ACTH 1303 pg/ml（基準値 7.2～63.3 pg/ml）と著明に上昇していた一方で，コルチゾール 1.7 μg/dl（基準値 7.1～19.6 μg/dl）と著明な低下を認めた．また，CEA 4405 ng/ml と著明な上昇を認めた.

胸部 X 線；左上肺野に結節影を認めた.

胸腹部単純・造影 CT；両側肺に気腫性変化を認め，左肺上葉に辺縁不整な長径 24 mm の結節影を認めた（Figure 2A）．単純 CT では両側副腎に長径 45 mm 大の内部に低吸収域を含む腫瘤影を認めた．特に，左副腎腫瘍内には長径 30 mm の嚢胞状変化を伴っていた（Figure 2B）．造影 CT では左の嚢胞状領域を除いて両側副腎腫瘍は不均一に造影されていた（Figure 2C）.

頭部造影 MRI；下垂体を含め異常所見を認めなかった.

臨床経過：両側副腎腫瘍，肺結節，CEA の著明な上昇などの各種所見から，原発性肺癌による副腎転移が疑われた．また，低血糖症状や全身皮膚の色素沈着，血液検査での ACTH 上昇やコルチゾール低下などから Addison 病の合併が考えられた．上記のような典型的な所見を認めていたことから，内分泌代謝科専門医とも協議し，迅速 ACTH 負荷試験や抗副腎抗体の測定は実施しなかった.

Addison 病に対してヒドロコルチゾンリン酸エステルナトリウムの静注による補充療法を開始したところ，倦怠感や早朝の低血糖症状は速やかに改善した．左肺上葉結節に対する誘導気管支の同定が困難であり，副腎不全の原因として腫瘍性以外の病態の可能性も考えられたため，入院 4 日後に腹腔鏡下右副腎腫瘍生検を実施した．切除標本の肉眼所見は黄色調の充実性で，内部は広汎に壊死していた（Figure 3A）．病理組織でも，弱拡大では腫瘍内部の広範な壊死が見られ（Figure 3B），強拡大では核の腫大した異型上皮細胞が不整な腺管構造を形成して増生・浸潤しており，腺癌の所見であった（Figure 3C）．免疫組織化学染色を実施したところ，腫瘍細胞は TTF-1（＋），CK7（＋），CK20（－）であり，原発性肺腺癌の転移に一致する所見であった（Figure 3D，3E，3F）．FDG-PET/CT 検査では，左肺上葉の辺縁不整な充実性結節と両側副腎腫瘤に FDG の高度集積を認めた．副腎腫瘍の集積は腫瘍外側領域のみに限局していた（Figure 4A，4B）．胃壁にも集積を認めたが，上部消化管内視鏡検査で慢性胃炎と診断し，悪性所見を認めなかった．以上のことから，左肺上葉結節を原発とする肺腺癌［cT1cN0M1c（ADR）stage IVB，epidermal growth factor receptor（EGFR）遺伝子変異陰性，anaplastic lymphoma kinase（ALK）融合遺伝子陰性，c-ros oncogene 1（ROS1）融合遺伝子陰性，programmed cell

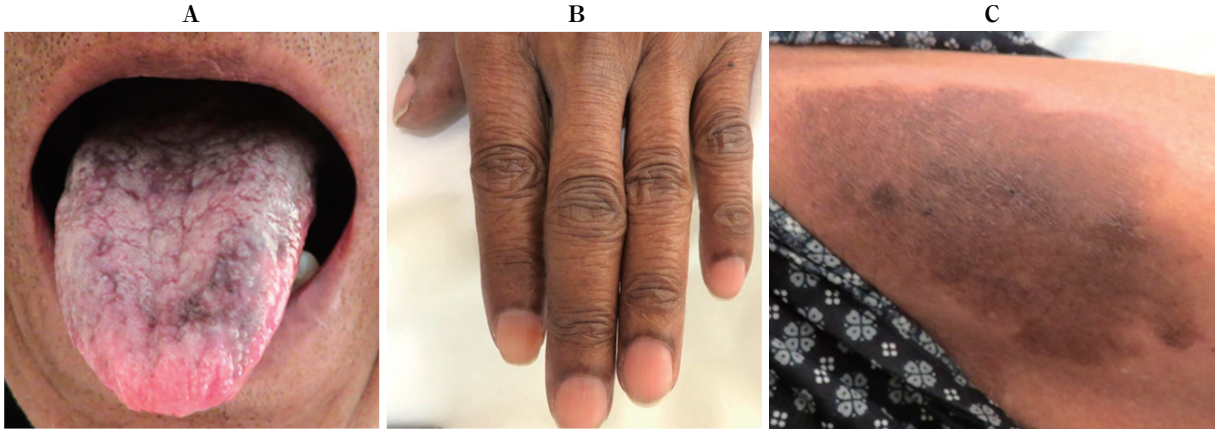

Figure 1. Pigmentation of the tongue **(A)** and skin **(B)**. Localized dark pigmentation of the left thigh **(C)**.

Table 1. Laboratory Findings on Admission

Complete blood count		Blood chemistry (reference range)				
WBC	6800/μl	TP	5.9 g/dl	Cortisol	(7.1-19.6)	1.7 μg/dl
Neu	46.6%	Alb	3.0 g/dl	ACTH	(7.2-63.3)	1303 pg/ml
Lym	38.0%	BUN	13 mg/dl	TSH		6.57 μIU/ml
Mon	8.6%	Cre	0.8 mg/dl	FT_3		2.97 pg/ml
Eos	5.5%	UA	6.2 mg/dl	FT_4		0.78 ng/dl
Bas	1.3%	AST	32 U/*l*	LH	(0.79-5.72)	7.5 mIU/ml
RBC	377×10^4/μl	ALT	8 U/*l*	FSH	(2.0-8.3)	4.5 mIU/ml
Hb	11.8 g/dl	LDH	401 U/*l*	GH	(0-2.47)	4.04 ng/ml
Ht	34.8%	γ-GTP	19 U/*l*	DHEA-S		15 ng/ml
Plt	22.8×10^4/μl	T-bil	0.9 mg/dl	Aldosterone	(<173)	<17 pg/ml
		CK	174 U/*l*	Glu		39 mg/dl
Tumor marker		Na	137 mmol/*l*	HbA1c		5.4%
CEA	4405 ng/ml	K	4.8 mmol/*l*			
		Cl	104 mmol/*l*			
		Ca	8.8 mg/dl			
		CRP	0.9 mg/dl			

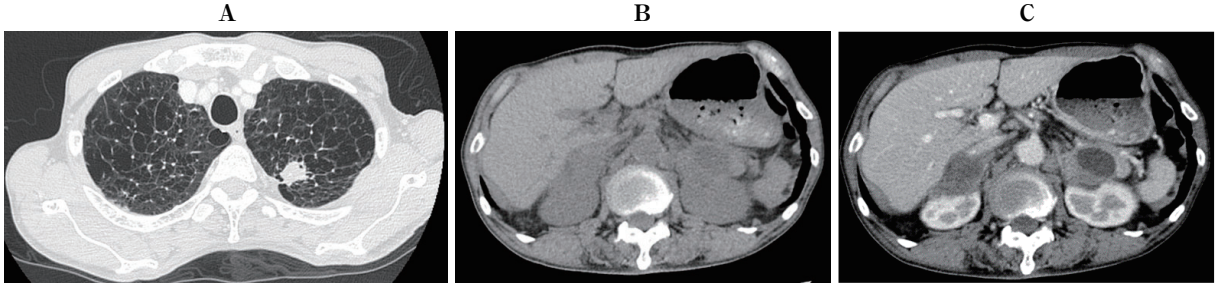

Figure 2. Chest CT showing a 24 mm nodule in the left upper lung lobe **(A)**. Abdominal CT showing bilateral adrenal tumors of 45 mm in size that contained a low-density area inside, and a cystic region of 30 mm in size in the left adrenal tumor **(B)**. Contrast-enhanced CT revealed bilateral adrenal tumors, which—with the exception of the left cystic region—showed heterogeneous enhancement **(C)**.

death-ligand 1（PD-L1）(22C3）免疫染色において腫瘍細胞中の陽性細胞<1%］と診断した．ステロイド補充療法開始1か月後には，ACTH 10.6 pg/ml，コルチゾール 17.2 μg/dl と基準値内へと改善し，皮膚の色素沈着も改善し

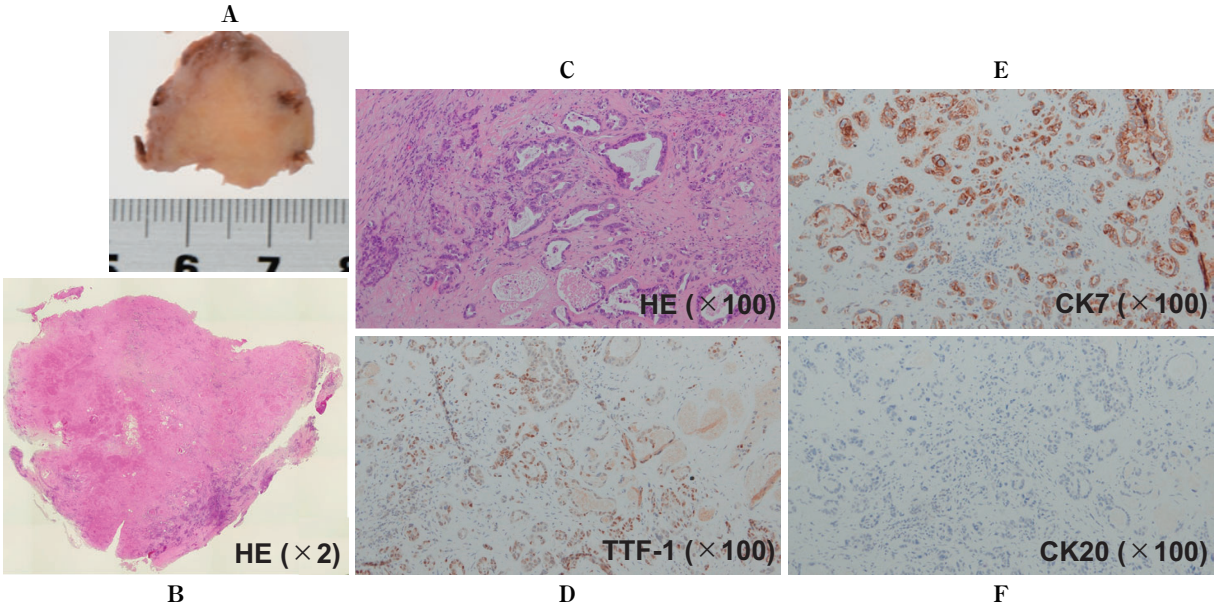

Figure 3. The macroscopic appearance of the resected right adrenal tumor **(A)**. Hematoxylin eosin (HE) staining of the right adrenal tumor **(B, C)**. Immunostaining of the right adrenal tumor **(D, E, F)**.

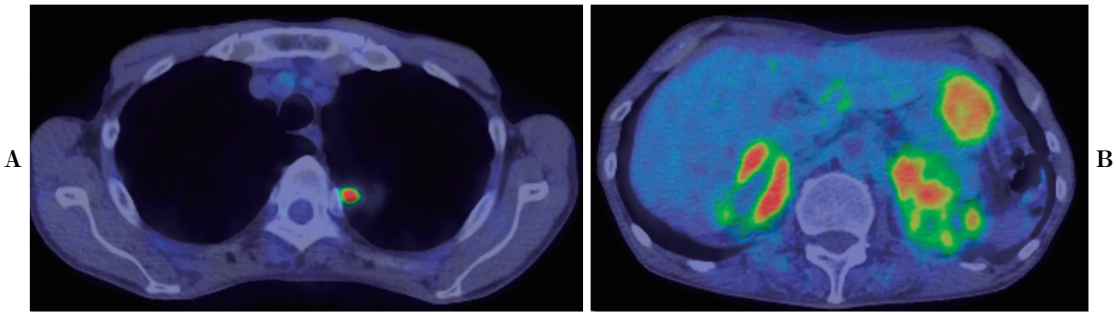

Figure 4. Fluorodeoxyglucose positron emission tomography/computed tomography (FDG-PET/CT) showing the intense uptake of FDG in the nodule of the left upper lung lobe **(A)** and bilateral adrenal tumors localized in the peripheral region **(B)**.

た．

現在は，ヒドロコルチゾンリン酸エステルナトリウム 20 mg/日の内服補充療法を継続しつつ，ニボルマブとイピリムマブの併用療法を実施中である．2 コース終了時点で CEA 73 ng/ml と著明な低下を認め，原発巣・両側副腎の転移部位共に partial response が得られている．

考　察

Addison 病は，1855 年に Thomas Addison によって初めて報告された原発性の慢性副腎不全である．Addison 病の原因として，以前は結核性の割合が最も高かったが，近年では約 9% と減少し，自己免疫性副腎皮質炎が約 80% を占めるとされる．その他の原因として悪性腫瘍や結核以外の感染症，両側副腎出血，遺伝性疾患などが挙げられる．[9] 原発性肺癌による両側副腎転移症例中での発症頻度は約 8% と比較的稀とされ，[1] 病状が進行した治療経過中のものが多い．[3-8] Noguchi らは副腎不全を発症した肺癌 22 症例中の 20 症例（約 91%）が男性で，14 症例（約 64%）が腺癌であったと報告している．[10]

本症例は初診時に全身皮膚の色素沈着所見や倦怠感に加え，放置すれば致死的となりえる意識障害を伴う低血糖症状を認めたが，ステロイドの補充により劇的な改善が得られ，その後の診断・治療につなげることができた．副腎不全で起こるとされる倦怠感や低 Na 血症などの代表的な症状は肺癌の進行期によく見られるが，治療可能な病態であり，初診時からその可能性を常に念頭に置く

ことが重要である．

また，Addison 病は副腎組織の 90% 以上が破壊されないとホルモンの欠乏症状を呈さないとされる．[11] Addison 病を呈した肺癌の中で実際に副腎腫瘍を生検して病理組織学的に評価された報告は乏しいが，本症例では腫瘍以外の病態を示唆する所見は確認できず，副腎腫瘍の大部分が壊死し，正常副腎組織は残存していなかった．CT 検査での両側副腎内部の低吸収域や不均一な造影効果に加え，FDG-PET/CT で腫瘍内部に FDG の集積を認めなかったことは，この腫瘍壊死を強く示唆していたと考えられた．我々が検索した限りでも，同様の画像所見を呈した報告が多く，[4,7,12,13] 副腎腫瘍内の壊死を示唆する所見が見られた場合には，Addison 病の合併に特に注意する必要があると思われた．

肺癌両側副腎転移による副腎不全発症時には，病状の進行により全身状態は悪化していることが多く，ステロイドを補充しつつ殺細胞性抗がん剤で治療をしても予後は一般的に不良であるとされている．[4,12] 本症例はステロイド補充療法にて全身状態は速やかに改善し，PS 0 と良好であったが，殺細胞性抗がん剤による治療に強い抵抗感があった．そこで，初診時から内分泌学的なスクリーニング検査を十分に実施していたことや，肺癌に起因する緊急に解決すべき問題点を認めなかったことも鑑み，ニボルマブとイピリムマブの併用療法を選択した．[14] 現在，腫瘍縮小効果を得られており，治療継続中である．Addison 病に対するステロイド補充療法中の肺癌に対して，免疫チェックポイント阻害薬を用いて治療を実施した症例は非常に稀であり，今後症例の集積が望まれる．

結　語

初診時に Addison 病を呈した肺癌は稀とされ，また，副腎腫瘍の病理組織学的評価がなされた症例は少なく，本症例は貴重な症例と考えられた．Addison 病は致死的かつ治療可能な病態であるため，両側副腎転移を呈する肺癌症例において，特に内部に壊死を疑うような所見がある場合にはその存在を考慮し，治療の機会を失わないようにすることが重要と思われた．

本研究の発表に対し，日本赤十字社愛知医療センター名古屋第一病院教育研究助成（NFRCH 21-0024）を受けた．

本論文内容に関連する著者の利益相反：なし

REFERENCES

1. Mao JJ, Dages KN, Suresh M, Bancos I. Presentation, disease progression and outcomes of adrenal gland metastases. *Clin Endocrinol.* 2020;93:546-554.
2. Lam KY, Lo CY. Metastatic tumours of the adrenal glands: A 30-year experience in a teaching hospital. *Clin Endocrinol.* 2002;56:95-101.
3. 西澤依小，笠原寿郎，明さおり，木部佳紀，安井正英，藤村政樹，他．両側副腎転移により Addison 病を呈した肺腺癌の 1 例．肺癌．2000;40:623-627.
4. 坂本浩一，辰田仁美，細　隆信，武智詩子，林　美里，土井拓哉，他．両側副腎転移により Addison 病を呈した肺癌の一例．和歌山医学．2005;56:170-173.
5. 木村一博，外山勝弘，梁　英富，北條貴子，高木啓吾，北澤吉昭．両側副腎転移によって Addison 病をきたした肺腺癌の 1 例．肺癌．2002;42:135-138.
6. 近藤　梓，田中駿ノ介，滝澤秀典，吉池文明，平井一也．アテゾリズマブ投与中に Addison 病を発症した両側副腎転移を伴う肺腺癌の 1 例．日呼吸会誌．2021;10:55-58.
7. Yokosuka K, Kawashima T, Okada N, Wakabayashi T, Kawashima S, Kuroda T, et al. Impaired consciousness caused by a metastatic adrenal tumor of pulmonary adenocarcinoma. *Intern Med.* 2008;47:109-112.
8. Carvalho F, Louro F, Zakout R. Adrenal Insufficiency in Metastatic Lung Cancer. *World J Oncol.* 2015;6:375-377.
9. Charmandari E, Nicolaides NC, Chrousos GP. Adrenal insufficiency. *Lancet.* 2014;383:2152-2167.
10. Noguchi S, Torii R, Shimabukuro I, Yamasaki K, Kido T, Yoshii C, et al. Adrenal insufficiency associated with small cell lung cancer: A case report and literature review. *J UOEH.* 2016;38:155-162.
11. Baker NW. The pathologic anatomy in twenty-eight cases of Addison's disease. *Arch Pathol.* 1929;8:432-450.
12. 加藤哲朗，家城隆次，下川恒生，斉藤恵理香，太田智裕，湯浅和美，他．両側副腎転移による副腎不全を初発症状とした原発性肺癌の 1 例—文献報告例の検討を加えて—．癌の臨床．2008;54:293-296.
13. 紅粉睦男，緑川新一，立花康人，小杉　尚，井上　篤，松田　彰，他．両側副腎転移による副腎不全を併発した肺癌の 1 例．内分泌・糖尿病科．2005;20:94-98.
14. Hellmann MD, Paz-Ares L, Bernabe Caro R, Zurawski B, Kim SW, Carcereny Costa E, et al. Nivolumab plus ipilimumab in advanced non-small-cell lung cancer. *N Engl J Med.* 2019;381:2020-2031.