（肺癌．2022;62:221-226）
© 2022 The Japan Lung Cancer Society

CASE REPORT

免疫チェックポイント阻害薬と化学療法併用後に腎障害を発症しステロイド投与と一時的血液透析併用で改善し得た１例

鎌田弘毅[1,2]・四十坊直貴[2,3]・角　俊行[2,4]・山田裕一[4]・
中田尚志[4]・森　裕二[4]・千葉弘文[2]

A Case of Immune-related Renal Failure in Response to Chemo-immunotherapy Combinations That Was Successfully Treated with Steroid Therapy and Temporary Hemodialysis

Koki Kamada[1,2]; Naoki Shijubou[2,3]; Toshiyuki Sumi[2,4]; Yuichi Yamada[4]; Hisashi Nakata[4]; Yuji Mori[4]; Hirofumi Chiba[2]

[1]Department of Respiratory Medicine, Kushiro City General Hospital, Japan; [2]Department of Respiratory Medicine and Allergology, Sapporo Medical University School of Medicine, Japan; [3]Department of Respiratory Medicine, Hakodate Municipal Hospital, Japan; [4]Department of Respiratory Medicine, Hakodate Goryoukaku Hospital, Japan.

ABSTRACT —— ***Background.*** Immune checkpoint inhibitors are the standard of care for non-small cell lung cancer; however, immune-related adverse events have been reported, and appropriate management is important. Immune-related renal failure is one such adverse event. Most patients with immune-related renal failure respond well to steroids. However, some patients develop steroid resistance, and residual renal dysfunction is associated with a worse prognosis. There is no consensus on additional treatment for steroid resistance. ***Case.*** The patient was a 72-year-old man diagnosed with cT3N2M0 stage IIIB squamous cell carcinoma of the lung. He had received carboplatin, nab-paclitaxel, and pembrolizumab as initial therapy. The best observed response was a partial response, and he was admitted to the hospital for further investigation because of worsening type 2 diabetes mellitus during the third course of treatment. His blood glucose control was relatively good; however, on the eighth day, he developed increased fatigue and elevated serum creatinine (S-Cr). Although fluid replacement and antimicrobial therapy were started, his renal function worsened. Under the suspicion of immune-related renal failure, steroid therapy was started on the 11th day; however, his renal function did not improve. On the 13th day, hemodialysis (HD) was started. His renal function improved and HD could be withdrawn, with his S-Cr level improving to the baseline level on the 27th day; thereafter, the steroid dosage was tapered. The patient's renal function has not worsened again. ***Conclusion.*** We experienced a relatively early onset of immune-related renal failure. Early treatment with steroids and temporary HD may improve a patient's renal function.

(*JJLC.* 2022;62:221-226)

KEY WORDS —— Non-small cell lung cancer, Immune checkpoint inhibitors, Immune-related renal failure, Hemodialysis, Steroid pulse therapy

Corresponding author: Naoki Shijubou.
Received June 14, 2021; accepted February 3, 2022.

要旨 —— 背景．免疫チェックポイント阻害薬は非小細胞肺癌の標準治療の一つで有害事象の管理が重要である．免疫関連腎障害の多くはステロイドへの反応は良好だが一部にステロイド抵抗性を認め腎機能障害の遷延は予後悪化と関連する．ステロイド抵抗性時の追加治療は定まっていない．**症例．**72歳男性肺扁平上皮癌cT3N2M0 stage IIIBと診断し初回治療でカルボプラチン，ナブパクリタキセルおよびペムブロリズマブを開始

[1]市立釧路総合病院呼吸器内科；[2]札幌医科大学医学部呼吸器・アレルギー内科学講座；[3]市立函館病院呼吸器内科；[4]函館五稜郭病院呼吸器内科．
論文責任者：四十坊直貴．
受付日：2021年6月14日，採択日：2022年2月3日．

し最良効果は部分奏効だった．3コース目施行時に2型糖尿病が悪化し精査入院した．血糖コントロール良好だったが第8病日に倦怠感の増強と血清クレアチニン（S-Cr）の上昇があり補液，抗菌薬治療を開始も腎機能は増悪した．免疫関連腎障害を疑い第11病日にステロイドパルス療法開始も腎機能は悪化し第13病日に血液透析（hemodialysis：HD）を開始した．腎機能は改善しHDを離脱でき第26病日にS-Crはベースラインまで改善した．その後ステロイドを漸減しているが腎機能の再増悪はない．**結論．**比較的早期発症の免疫関連腎障害を経験した．早期のステロイド投与と経過に応じた一時的なHD併用で腎機能障害を残存しない可能性がある．

索引用語 —— 非小細胞肺癌，免疫チェックポイント阻害薬，免疫関連腎障害，血液透析，ステロイドパルス療法

背　景

近年ペムブロリズマブを始めとする免疫チェックポイント阻害薬（immune checkpoint inhibitor：ICI）は非小細胞肺癌（non-small cell lung cancer：NSCLC）を含む様々な癌種に用いられている．[1-3] 一方でICI投与による様々な免疫関連有害事象（immune related adverse event：irAE）が報告され，その対応が重要である．irAEにはICI投与に伴う急性腎障害（acute kidney injury：AKI）があり，他のirAEと比較すると稀である．[4] 免疫関連腎障害の大多数はステロイドに対する治療反応性が良好であるが，ステロイド投与でも改善しない場合の追加治療に関しては一定の見解はない．

今回殺細胞性抗癌剤とペムブロリズマブ投与後に免疫関連腎障害を発症し，ステロイドパルス療法を施行したが腎機能障害の改善がみられずに，一時的な血液透析（hemodialysis：HD）の追加治療で腎機能低下を残存せずに速やかに改善した1例を経験したため報告する．

症　例

症例：72歳男性．

主訴：嘔気，めまい．

現病歴：X－1年8月に嗄声と血痰を伴う胸部異常陰影のため当科に紹介受診され，精査で肺扁平上皮癌cT3N2M0 stage IIIB programmed cell death-ligand 1（PD-L1）tumor proportion score（TPS）25%と診断された（Figure 1A）．経気管支肺生検の翌日から発熱を認め，腫瘍感染を併発したため，抗菌薬治療を行った．臨床病期はstage IIIBであり化学放射線療法の適応だったが，腫瘍感染後であることを考慮しIV期NSCLCに準じた治療が選択された．同年9月より初回治療としてカルボプラチン＋ナブパクリタキセリル＋ペムブロリズマブが開始された．計2サイクル施行後，最良効果は部分奏効だった．同年10月に嘔気，めまいを主訴に受診した．血糖263 mg/dlと高値，hemoglobin A1c：HbA1c 8.4%と増悪を認め，精査加療目的に入院した．

既往歴：脳梗塞．

合併症：慢性閉塞性肺疾患，慢性腎臓病［初診時血清クレアチニン（S-Cr）1.93 mg/dl，原因不明だが糖尿病性腎症や腎硬化症が推定される］，2型糖尿病（初診時HbA1c 6.4%），高血圧症．

生活歴：喫煙歴；20本/日×52年，飲酒歴；機会飲酒．

内服薬：リナグリプチン5 mg/日，カンデサルタン4 mg/日，シロスタゾール200 mg/日，エソメプラゾール20 mg/日．

入院時現症：身長161 cm，体重55.4 kg，意識清明，体温36.8℃，脈拍115/min，血圧108/62 mmHg，SpO_2 98%（室内気），心音・呼吸音に異常なし，腹部は平坦・軟で圧痛なし．

入院時検査所見：血液検査で血糖263 mg/dl，HbA1c 8.4%と上昇を認めた．腎機能については血清尿素窒素（blood urea nitrogen：BUN）23.4 mg/dl，S-Cr 1.96 mg/dlとベースラインと比較し増悪を認めなかった（Table 1）．

臨床経過（Figure 2）：入院時血液検査ではCペプチド5.15 ng/mlと上昇を認め，抗グルタミン酸デカルボキシラーゼ（GAD）抗体や抗インスリノーマ関連蛋白2（IA-2）抗体は陰性であり2型糖尿病の増悪と診断した．第3病日からbasal supported oral therapy：BOTを開始し，血糖コントロールは比較的良好であり，めまいや嘔気症状も改善した．入院後は発熱なく経過していたが第8病日に39℃台の発熱と倦怠感を認めた．その他の症状として関節痛や発疹等の症状は認めなかった．血液検査ではC反応性蛋白（C-reactive protein：CRP）7.49 mg/dlと上昇，BUN 32.2 mg/dl，S-Cr 3.02 mg/dlと腎機能の増悪を認めた．第5病日から徐々に経口摂取量が低下傾向となり，脱水症を考慮して補液を開始した．胸部X線や尿検査では明らかな肺炎像や膿尿は認めないものの担癌患者であることや糖尿病を合併していることから細菌感染を考慮し，tazobactam/piperacillin 9.0 g/日を開始した．第10病日には尿回数が減少したため，フロセミド20 mg/日の経静脈投与と尿量測定を開始した．利尿薬への反応は良好であった．しかし第11病日にCRP 17.53 mg/dl，BUN 49.8 mg/dl，S-Cr 7.81 mg/dlと更なる腎機能の悪化

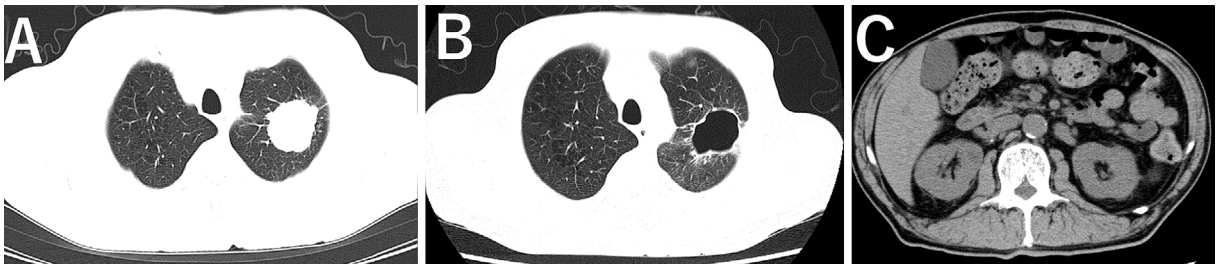

Figure 1. **(A)** Chest CT at the time of the lung cancer diagnosis shows a mass (maximal diameter: 63 mm) in the upper division segment and enlarged mediastinal lymph nodes. **(B)** Chest CT performed to investigate the exacerbation of the renal function shows a reduction in the tumor volume. **(C)** Abdominal CT performed to investigate the exacerbation of the renal function shows no findings suggestive of post-renal renal failure (e.g., hydronephrosis). CT: computed tomography.

Table 1. Laboratory Results on Admission

Hematology		Blood chemistry		Urinalysis	
WBC	4900/μl	TP	6.7 g/dl	pH	5.5
Neut	65.0%	Alb	4.0 g/dl	Protein	(1+)
Eos	1.4%	T-Bil	0.4 mg/dl	Sugar	(4+)
Baso	0.4%	AST	11 U/*l*	Occult	Negative
Mono	4.5%	ALT	9 U/*l*	Gravity	1.02
Lym	28.7%	LDH	185 U/*l*	RBC	1-4/HPF
RBC	310×10^4/μl	ALP	234 U/*l*	WBC	1-4/HPF
Hb	9.5 g/dl	CK	38 U/*l*		
Ht	28.6%	BUN	23.4 mg/dl		
Plt	12.6×10^4/μl	S-Cr	1.96 mg/dl		
		Na	140 mEq/*l*		
		K	4.3 mEq/*l*		
		Cl	103 mEq/*l*		
		Glu	263 mg/dl		
		HbA1c	8.4%		
		CRP	0.38 mg/dl		

を認めた．胸腹部単純 CT では腎長径 11 cm 程度で明らかな腫大は指摘できないものの X－1 年 9 月と比較して数 mm 程度増大していた．水腎症等の腎後性腎不全を疑う所見は認めなかった（Figure 1C）．また原発巣については腫瘍量の減少を認めた（Figure 1B）．尿中 β2 ミクログロブリン（microglobulin：MG）や尿中 N-acetyl-β-D-glucosaminidase：NAG の上昇を認め，免疫関連急性腎障害や急性進行性糸球体腎炎を疑った（Table 2）．第 11 病日に当院腎臓内科を受診し，治療歴や検査所見等から irAE として矛盾しないとのことであった．腎生検も考慮されたが，抗血小板薬を内服していたことから休薬期間が必要であった．同日よりステロイドパルス療法としてメチルプレドニゾロン 1000 mg/日を 3 日間経静脈投与した．しかし第 13 病日に尿量低下は認めないものの BUN 95.2 mg/dl，S-Cr 9.27 mg/dl と腎機能の改善はなく，HD を開始した．ステロイドパルス療法後はプレドニゾロン（prednisolone：PSL）60 mg/日で継続した．第 18 病日に BUN 46.9 mg/dl，S-Cr 2.47 mg/dl と改善し，同日で HD は終了した．HD 前後で尿量に大きな変化はなく，1500～2500 ml/日程度で保たれていた．HD 終了後も増悪なく経過し，第 26 病日には BUN 29.8 mg/dl，S-Cr 2.0 mg/dl とベースライン程度に改善した． PSL 60 mg/日，40 mg/日，30 mg/日と 1 週毎に，その後は 2 週毎に 5 mg ずつ漸減し PSL 5 mg/日まで漸減しているが，腎機能増悪はなく経過している．

考　察

本症例は免疫関連腎障害が殺細胞性抗癌剤と ICI 併用療法の施行後に発症し，ステロイドパルス療法で改善に乏しかったが一時的な HD により腎機能低下は残存せず，速やかに改善した．

ペムブロリズマブは抗 PD-1 抗体で，PD-1 と PD-L1

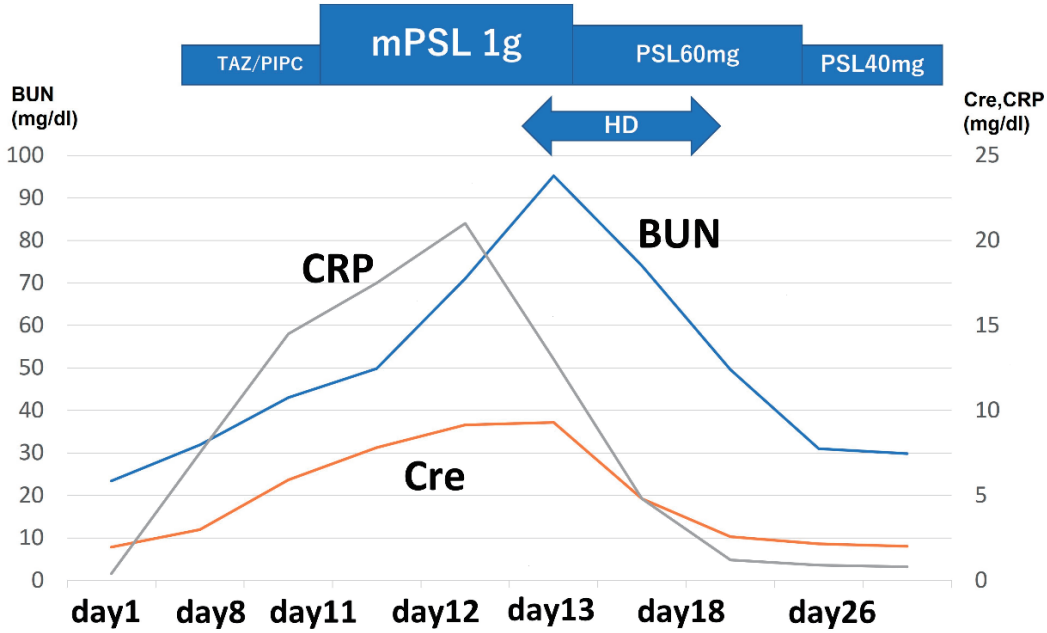

Figure 2. The clinical course of treatment for immune-related renal failure.

Table 2. Laboratory Results on Day 11 of Admission

Immunology		Urinalysis	
MPO-ANCA	＜1.0 U/ml	Protein	(2＋)
PR3-ANCA	＜1.0 U/ml	Occult	negative
ANA	40 Fold	U-TP	97.0 mg/dl
Anti GBM ab	＜2.0	U-UN	195 mg/dl
Anti ds-DNA ab	＜10 IU/ml	U-Cre	62.4 mg/dl
RF	5 IU/ml	U-β2-MG (LN: ≦230)	63869 μg/*l*
Anti CCP ab	＜1.85	U-NAG (LN: 0.7-1.2)	31.7 IU/*l*
Anti Sm ab	＜1.0 U/ml	U-Na	63 mEq/*l*
β2-MG (LN: 1.0-1.9)	16.2 mg/*l*	U-Cl	46 mEq/*l*
α1-MG (LN: 12.5-25.5)	36.9 mg/*l*	U-K	21 mEq/*l*
IgG	611 mg/dl		
IgA	155 mg/dl	Immunoelectrophoresis	
IgM	73 mg/dl	of urine	BJP (－)
CH50	38.4 U/ml	of serum	M-bow (－)
C3	94 mg/dl		
C4	31 mg/dl		

LN: limit of normal.

あるいはPD-L2との結合を阻害するヒト化モノクローナル抗体である．細胞障害性T細胞を活性化することで抗腫瘍効果が発揮され，NSCLCを始め，様々な癌種の標準治療の一つである．[1-3] 一方で様々なirAEが報告され，免疫関連腎障害は間質性肺疾患や大腸炎等と比較し，稀な有害事象である．[4] ペムブロリズマブによる免疫関連腎障害の報告として，KEYNOTE-407試験では全grade 3.9%（11/278），grade 3～5 1.4%（4/278），KEYNOTE-024試験では全grade 1.9%（3/154），KEYNOTE-042試験では全grade 1.9%（12/636）であった．[1-3] AKIの原因として，腎前性，腎性，腎後性と病型の鑑別が重要である．本症例は補液による改善はなく腎前性は否定的だった．画像所見で腎後性の所見はなく，腎性を疑った．尿中β2-MGの著明な上昇や尿中NAG上昇から尿細管障害が示唆され，抗菌薬不応の発熱等の所見から急性尿細管性間質性腎炎（acute tubulointerstitial nephritis：AIN）と推測した．免疫関連腎障害の原因としてはAINが一般的である．[5,6] 他の病型として糸球

体腎炎やネフローゼ症候群，膜性腎症等が報告されている.[7-9] 病態解明に腎生検は重要であるが本症例では上記経過から施行しなかった．血中 α1-MG や血中 β2-MG の軽度上昇から，急速進行性糸球体腎炎も考慮したが持続的な血尿はなく，proteinase-3-anti-neutrophil cytoplasmic antibodies（PR3-ANCA）や myeloperoxidase-anti-neutrophil-ANCA（MPO-ANCA），抗糸球体基底膜抗体は陰性だった．尿細管性間質性腎炎は尿細管間質を主体として炎症が発生する疾患であり，発熱や関節痛，皮疹等の症状がみられる．AIN の原因として薬剤性が最も多く，細菌やウイルス等の感染症や特発性，systemic lupus erythematosus（SLE）等の自己免疫疾患等が知られている.[10] 抗菌薬不応であり，細菌感染症や膠原病等を疑う所見は乏しく薬剤性の可能性を第一に疑った．腎機能増悪直前の新規薬剤はインスリン製剤のみであった．殺細胞性抗癌剤による可能性は完全に否定できないが，ナブパクリタキセルによる腎障害の報告は少ない．またカルボプラチンはシスプラチンと比較して近位尿細管の基底膜側に存在する有機カチオントランスポーターへの親和性が弱く，腎毒性は少ないとされる．実際にカルボプラチンにより発症した AIN の報告例は少なく，いずれも投与後 7 日以内に発症していた.[11] また薬剤性の原因として多い nonsteroidal anti-inflammatory drugs（NSAIDs）の内服歴はなく，プロトンポンプ阻害薬（proton pump inhibitor：PPI）は初診時より内服していた．以上から腎生検は施行できてないものの本症例の腎障害は臨床的に免疫関連腎障害と診断した．

免疫関連腎障害は ICI 投与開始から発症まで中央値約 14 週との報告があるが本症例は投与後 6 週程度で発症した.[12] 投与開始から 1 年以上経過して発症した例も報告されており，ICI 投与歴のある AKI に関しては常に免疫関連腎障害を考慮する必要がある.[8,9] 発症のリスクとして治療前の eGFR 低下や PPI 内服があげられるが，本症例では eGFR 27.2 ml/min/1.73 m^2 と低下し，エソメプラゾールを内服しておりその点も一致する.[12] また他の irAE との合併も多いとされ，irAE としての 2 型糖尿病の悪化やその不可逆性についても報告されている.[13] 本症例では退院後もインスリンを要する状態であり，血糖コントロール不良は irAE が一因だった可能性は否定できない．Common Terminology Criteria for Adverse Events：CTCAE v 5.0 では，grade 2～4 の AIN を含む irAE による AKI は休薬とステロイド投与が初期治療であり，多くは改善を認める.[14] しかし治療効果が乏しい場合には他の irAE と同様にミコフェノール酸モフェチル等の免疫抑制剤の追加や S-Cr 上昇が急速な場合には HD を考慮するが一定の見解はない．ICI 投与後に AKI を発症し，S-Cr がベースラインの 2 倍以上に上昇した患者で，HD が施行された 13/138 例（9%）のうち，6/13 例（46%）で腎機能が改善した.[12] 本症例は S-Cr が上昇傾向になってから 3 日後にステロイドパルス療法を施行したが改善せず，6 日後に HD を開始し，第 26 病日には S-Cr がベースラインまで改善を認めた．本症例では腎機能障害が急速に増悪したことからステロイドパルス療法を施行したが，がん免疫療法ガイドラインでは免疫関連腎障害に対して PSL 1.0～2.0 mg/kg/日の投与が推奨されており，本症例では PSL 50～100 mg/日の投与で十分であった可能性はある.[15] また尿量減少や代謝性アシドーシスの進行は認めないもののステロイドパルス療法開始後も S-Cr の上昇を認めたため，当院腎臓内科と協議の上で HD を施行することとした．

ステロイド投与のみで改善した可能性は否定できないが，透析開始時期に関しては一定の見解はなく，全身状態や症状を観察しながら専門科との密な連携をとる必要がある．

免疫関連腎障害においてステロイド投与で改善に乏しい場合でも一時的な HD を併用することでベースラインまで改善する可能性がある．

結　語

ICI と殺細胞性抗癌剤併用療法を施行後，早期に免疫関連腎障害を発症しステロイドパルス療法と追加の一時的な HD で改善し得た 1 例を経験した．他の AKI の原因となるような疾患を鑑別した上で，早期のステロイド投与や経過に応じた追加の一時的な HD でベースラインまで改善する可能性がある．

本論文内容に関連する著者の利益相反：なし

謝辞：本症例の診療にあたり，当院腎臓内科の福岡伸之先生にご尽力賜りました．心から御礼申し上げます．

REFERENCES

1. Mok TSK, Wu YL, Kudaba I, Kowalski DM, Cho BC, Turna HZ, et al. Pembrolizumab versus chemotherapy for previously untreated, PD-L1-expressing, locally advanced or metastatic non-small-cell lung cancer (KEYNOTE-042): a randomized, open-label, controlled, phase 3 trial. *Lancet.* 2019;393:1819-1830.
2. Reck M, Rodríguez-Abreu D, Robinson AG, Hui R, Csőszi T, Fülöp A, et al. Pembrolizumab versus chemotherapy for PD-L1-positive non-small-cell lung cancer. *N Engl J Med.* 2016;375:1823-1833.
3. Paz-Ares L, Luft A, Vicente D, Tafreshi A, Gümüş M, Mazières J, et al. Pembrolizumab plus chemotherapy for squamous non-small-cell lung cancer. *N Engl J Med.* 2018;379:2040-2051.
4. Maughan LB, Bailey E, Gill MD, Agarwal N. Incidence of

immune-related adverse events with program death receptor-1- and program death receptor-1 ligand-directed therapies in genitourinary cancers. *Front Oncol.* 2017;7:56.
5. Hultin S, Nahar K, Menzies AM, Long GV, Fernando SL, Atkinson V, et al. Histological diagnosis of immune checkpoint inhibitor induced acute renal injury in patients with metastatic melanoma: a retrospective case series report. *BMC Nephrol.* 2020;21:391.
6. Cortazar FB, Marrone KA, Troxell ML, Ralto KM, Hoenig MP, Brahmer JR, et al. Clinicopathological features of acute kidney injury associated with immune checkpoint inhibitors. *Kidney Int.* 2016;90:638-647.
7. Meraz-Muñoz A, Amir E, Ng P, Avila-Casado C, Ragobar C, Chan C, et al. Acute kidney injury associated with immune checkpoint inhibitor therapy: incidence, risk factors and outcomes. *J Immunother Cancer.* 2020;8:e000467.
8. Izzedine H, Mathian A, Champiat S, Picard C, Mateus C, Routier E, et al. Renal toxicities associated with pembrolizumab. *Clin Kidney J.* 2019;12:81-88.
9. Mamlouk O, Selamet U, Machado S, Abdelrahim M, Glass WF, Tchakarov A, et al. Nephrotoxicity of immune checkpoint inhibitors beyond tubulointerstital nephritis: single-center experience. *J Immunother Cancer.* 2019;7:2.
10. Muriithi AK, Leung N, Valeri AM, Cornell LD, Sethi S, Fidler ME, et al. Biopsy-proven acute interstitial nephritis, 1993-2011: a case series. *Am J Kidney Dis.* 2014;64:558-566.
11. Asai A, Katsuno T, Yamaguchi M, Iwagaitsu S, Nobata H, Kinashi H, et al. Carboplatin-related acute interstital nephritis in a patient with pancreatic neuroendocrine tumor. *CEN Case Rep.* 2020;9:114-121.
12. Cortazar FB, Kibbelaar ZA, Glezerman IG, Abudayyeh A, Mamlouk O, Motwani SS, et al. Clinical features and outcomes of immune checkpoint inhibitor-associated AKI: a multicenter study. *J Am Soc Nephrol.* 2020;31:435-446.
13. Kotwal A, Haddox C, Block M, Kudva YC. Immune checkpoint inhibitors: an emerging cause of insulin-dependent diabetes. *BMJ Open Diabetes Res Care.* 2019;7:e000591.
14. Thompson AJ, Schneider JB, Brahmer J, Andrews S, Armand P, Bhatia S, et al. Management of Immunotherapy-Related Toxicities, Version 1.2019. *J Natl Compr Canc Netw.* 2019;17:255-289.
15. 日本臨床腫瘍学会，編集．がん免疫療法ガイドライン第2版．東京：金原出版；2019.