（肺癌．2022;62:242-245）
© 2022 The Japan Lung Cancer Society

CASE REPORT

化学放射線療法とデュルバルマブ治療後の再発肺癌に対して，サルベージ手術を実施した１例

関村　敦[1]・佐藤圭樹[2]・櫻井　孟[2]・
横山敏之[2]・白木之浩[3]

Salvage Surgery After Chemoradiotherapy and Durvalumab: a Case Report

Atsushi Sekimura[1]; Yoshiki Sato[2]; Takeshi Sakurai[2];
Toshiyuki Yokoyama[2]; Yukihiro Shiraki[3]

[1]Thoracic Surgery, [2]Pulmonary Medicine, Hida Medical Center, Kumiai Kosei Hospital, Japan; [3]Department of Pathology, Nagoya University Graduate School of Medicine, Japan.

ABSTRACT —— ***Background.*** Few reports have described salvage surgery for locally recurrent non-small cell lung cancer after chemoradiotherapy and consolidation therapy using immune checkpoint inhibitors. ***Case.*** A 65-year-old man received chemoradiotherapy (CRT) followed by consolidation therapy using durvalumab for unresectable cStage IIIA adenocarcinoma of the left upper lung. The tumor regressed at 3 months after chemoradiotherapy, with the disappearance of a mediastinal hot spot observed on fluorodeoxyglucose (FDG)-positron emission tomography. Although tumor regrowth occurred 8 months after CRT, the mediastinal lymph node did not show the uptake of FDG. Therefore, we concluded that the tumor was downstaged to ycStage IB following treatment. At 10 months after chemoradiotherapy, we performed left lung upper lobectomy as salvage surgery. Histopathological evaluation of the resected tumor confirmed the diagnosis of low-grade adenocarcinoma ypStage IA3, with viable cells and lymphocytic infiltration. The scarred lymph nodes did not show any tumor cells. The resectability status was determined to be R0. The patient's postoperative course was uneventful, and he was discharged to home on postoperative day 10. He did not receive adjuvant chemotherapy and no recurrence has been detected in 14 months of postoperative follow-up.

(*JJLC.* 2022;62:242-245)

KEY WORDS —— Salvage surgery, Durvalumab, Chemoradiotherapy, Non-small cell lung cancer, PACIFIC trial

Corresponding author: Atsushi Sekimura.
Received February 24, 2022; accepted March 24, 2022.

要旨 —— 背景． 切除不能 stage IIIA 非小細胞肺癌に対する化学放射線療法とこれに続くデュルバルマブによる地固め療法後の局所再発後のサルベージ手術についての報告はいまだ少ない．**症例．** 65 歳男性．切除不能 stage IIIA 左上葉肺腺癌に対して，他院で化学放射線療法を実施され，これに続くデュルバルマブによる免疫チェックポイント阻害薬を地固め療法として継続した．化学放射線治療後，3 か月後には腫瘍の縮小，リンパ節への FDG 集積の消失を認め，SD と判定されていたが，化学放射線治療から 8 か月後には，腫瘍の増大を認めた．一方，肺門部および縦隔のリンパ節は縮小し PET/CT で FDG の集積も消失したため，ycT2aN0M0 stage IB と判断．化学放射線療法の 10 か月後に，サルベージ手術として肺動脈も合併切除し左上葉を切除した．術後病理組織診断は低分化型腺癌で腫瘍周囲にリンパ球の浸潤を認め，広範囲な壊死，瘢痕化を認め ypT1cN0M0 stage IA3 R0 と判断した．無治療で術後 14 か月間，無再発生存中である．**結論．** 化学放射線療法およびデュルバルマブ治療後のサルベージ手術を実施した 1 例を経験した．

索引用語 —— サルベージ手術，デュルバルマブ，化学放射線療法，非小細胞肺癌，PACIFIC 試験

飛騨医療センター久美愛厚生病院 [1]呼吸器外科，[2]呼吸器内科；[3]名古屋大学大学院医学系研究科腫瘍病理学．
論文責任者：関村　敦．
受付日：2022 年 2 月 24 日，採択日：2022 年 3 月 24 日．

背　景

現在，切除不能 cStage IIIA 非小細胞肺癌（non-small cell lung cancer：NSCLC）に対して，化学放射線療法（chemoradiation therapy：CRT）[1] とこれに続くデュルバルマブによる地固め療法（PACIFIC レジメン）が，標準的治療となっている.[2] その効果は高いものの，再発例も少ないとは言えず，再発後の治療方法について，現時点で，国内のガイドラインでは推奨されるものはない．一方，National Comprehensive Cancer Network（NCCN）ガイドラインでは，局所切除可能な病変については切除を検討するとされている.[3] しかし，CRT＋免疫チェックポイント阻害薬ですでに治療を行った症例に対する，切除手術についての報告はいまだ少なく，その適応や有効性については明確ではない．本報告では，CRT＋デュルバルマブによる治療後の局所再発肺腺癌に対して，サルベージ手術を実施し，良好な経過，術後無再発生存を得られている症例について報告する．

症　例

症例：65 歳男性.

主訴：咳嗽.

既往歴：慢性関節リウマチ，糖尿病.

喫煙歴：20 本/日，38 年間.

現病歴：患者は，当科紹介の 1 年前に検診の胸部 X 線単純写真で異常陰影を指摘され，当院を紹介受診した．胸部 CT で，左肺上葉に 1.5 cm の肺結節を認め，PET/CT では，腫瘍および縦隔リンパ節＃4 L，＃5 への FDG 集積を認めた（Figure 1A，1B）．当院での気管支鏡検査で診断がつかず，他施設へ紹介となった．紹介先施設での気管支鏡下エコーガイド穿刺細胞診では腺癌細胞を認められ，切除不能 cStage IIIA 肺腺癌の診断にて紹介先施設で CRT が実施された．CRT のレジメンは，週毎のカルボプラチンとパクリタキセル 4 週に同時放射線療法（50 Gy）が行われた．治療後，当院呼吸器内科への通院治療を開始し，デュルバルマブによる地固め療法が行われた．CRT 実施 3 か月後の CT では，原発病巣はサイズに変化はないものの，肺門および縦隔リンパ節は縮小し，PET/CT でも集積は低下（Figure 1C，1D）し，SD と判定されデュルバルマブによる地固め療法が継続された．CRT 実施 8 か月後，左肺上葉の原発病変の増大が認められた．当初，放射線性肺臓炎の増悪が疑われたが，気管

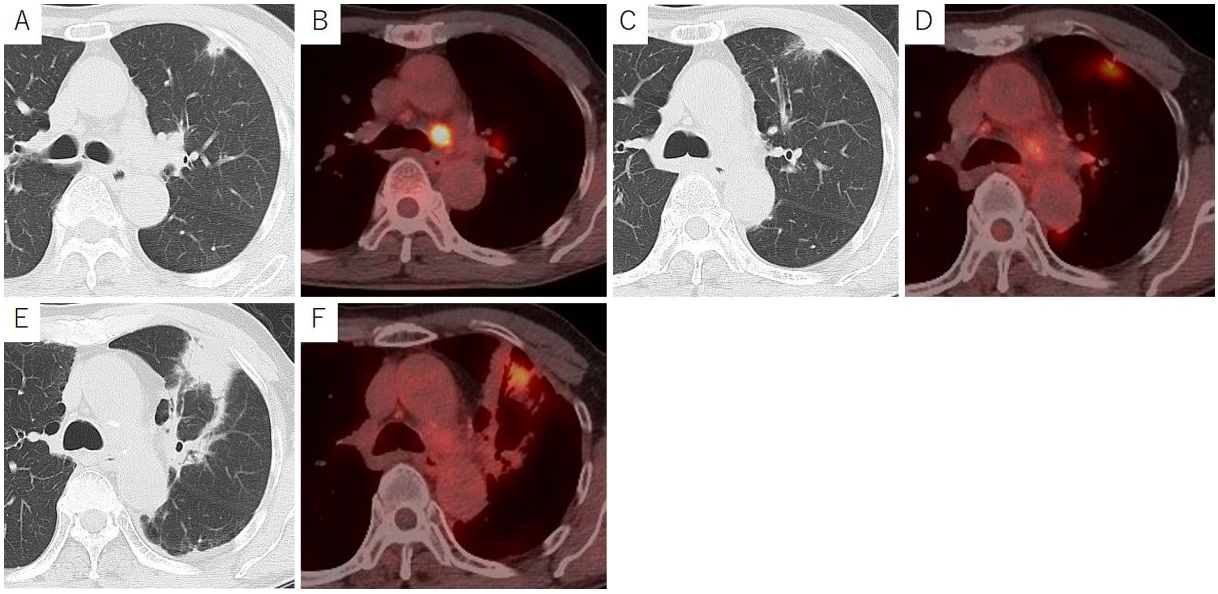

Figure 1. **A:** CT at the time of the diagnosis revealed a nodule in the left upper lobe. **B:** PET/CT at the time of the diagnosis showed a hot spot in the mediastinal lymph node #4L. **C:** CT 3 months after chemoradiotherapy showed slight shrinkage of the tumor. **D:** PET/CT 3 months after chemoradiotherapy showed regression of the FDG accumulation in a pulmonary nodule and a mediastinal lymph nodes. **E:** CT at 8 months after chemoradiotherapy showed regrowth of the pulmonary nodule. **F:** PET/CT at 8 months after chemoradiotherapy showed accumulation in the pulmonary nodule. However, no accumulation was found in the mediastinal lymph node #4L.

支鏡下肺生検で肺腺癌が認められ局所再発と診断された．PET/CT では，病変に一致した FDG の集積を認めたが，肺門および，縦隔リンパ節への集積は完全に消失し（Figure 1E，1F），呼吸器内科と呼吸器外科の合同カンファランスにより，progressive disease と判断しデュルバルマブによる療法を CRT 後 9 か月目で終了し，その 4 週間後に，サルベージ手術を行う方針とした．

治療：手術は左前側方切開，第 4 肋間開胸のアプローチにより，左肺上葉切除術を実施した．当初，部分切除による病変のみの切除も考慮したが，肺門部に病変が近く，部分切除は困難と判断した．また，肺門部＃12 U リンパ節は肺動脈と上葉気管支に強固に固着しており，肺動脈形成を要した．12 U リンパ節は上葉切除時に迅速病理診断へ提出し，気管支断端への腫瘍の遺残と肺門部リンパ節への転移がないことを確認した．また，縦隔リンパ節＃5 は反回神経を巻き込んでおり，線維性の変性により周囲組織と強固に癒着を認められ，郭清により反回神経麻痺のリスクが高いと判断，術前の PET/CT で集積消失を認めていたことから郭清を割愛した．手術時間は 3 時間 33 分，出血量は 112 g であった．

術後，有意な合併症は認められず，術後 1 日目にドレーンを抜去，術後 10 日目に退院となった．

病理組織学的診断は，ypT1cN0M0 stage IA3 R0 であった．病変は低分化型腺癌であり，腫瘍径は 2.5 cm でその viable cells の残存率は 30% とされ，治療効果の組織学的判定は Ef. 2 であった．腫瘍組織内にリンパ球浸潤を伴っていた（Figure 2，3）．摘出したリンパ節は瘢痕化しており，腫瘍組織を認めなかった．摘出標本から行った各種バイオマーカーの検索では，EGFR，ALK，ROS1 は変異を認められず，PD-L1 発現は 1% 未満であった．

術後，補助化学療法は患者の希望もあり行わず，術後 1 年 2 か月無再発生存中である．

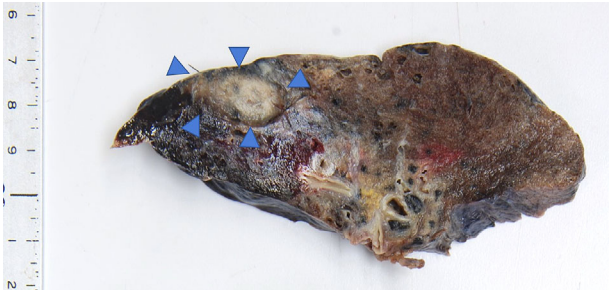

Figure 2. Macroscopic findings of the resected left upper lobe. Triangles indicate the tumor.

考　察

サルベージ手術は，根治的切除不能な腫瘍に対する，化学療法，CRT 後の局所再発，遺残病変に対する切除手術と定義されている．[4] 切除不能 stage IIIA 肺癌における CRT 後の再発に対するサルベージ手術は，放射線による組織変性のため，より手術の難易度が高く，その周術期の合併症の頻度は 0～11% とされる．[5] 本症例においても肺門部の血管剥離には難渋し，手術時間は 3 時間を超えた．幸い，術後の合併症はほとんど認められず，術後 2 週間での退院が可能であった．術前の免疫チェックポイント阻害薬治療後の手術については，ニボルマブ＋イピリムマブによる術前補助化学療法を行った NEOSTAR trial において，39 例中 1 例，気管支断端瘻か

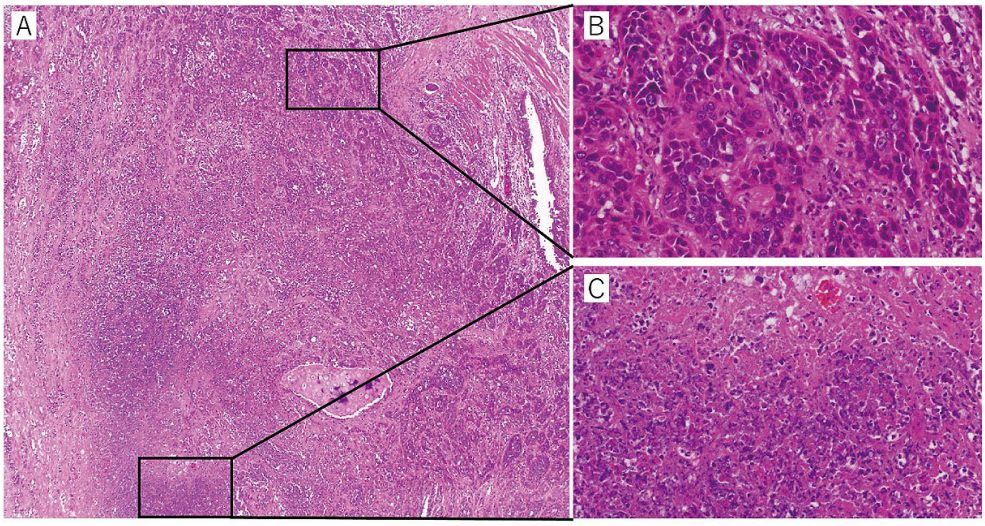

Figure 3. Representative histological findings of the resected tumor **(A)**. Adenocarcinoma with a solid pattern **(B)** and necrotizing lesions **(C)**.

ら術後死亡を認めており，適応症例を選ぶべきとされている.[6] 本症例では，縦隔脂肪組織をパッチとして気管支断端に充てた．遊離心嚢脂肪組織による気管支断端へのパッチは，肺癌術後において長期間，気管支断端を被覆し続けるとされ，気管支断端瘻の予防効果が報告されており,[7] 本症例でも気管支断端瘻の予防法として用いた.

Stage III NSCLC に対する CRT 後のサルベージ手術の術後 5 年生存率は 20〜78% とされ,[5] CRT 後の再発症例ではサルベージ手術は有力な治療選択肢のひとつと考えられる．一方，PACIFIC trial の 4 年フォローアップの結果では全生存期間は 49.6% と高い.[8] しかし，無増悪生存期間は 35.3% と半数以上の症例で再発もしくは進行を認められ，後治療を要する状況であったとされる．現時点では, PACIFIC レジメン後のサルベージ手術について症例報告は, 1 例のみ認められており, 良好な経過が報告されている.[9] また，PACIFIC レジメンのリアルワールドでの報告では，その再発の 49% は，切除可能な再発であったともされている.[10] 照射部分での再発ではさらなる放射線治療の追加は困難である．本症例では，CRT 開始前では切除不能とされたものの, CRT + デュルバルマブによる治療後に腫瘍が根治切除可能となった．また，再発部位はすでに照射を受けた部位であり，追加の照射は困難と判断した．ただし，本症例ではまだ 1 年での無再発生存でありサルベージ手術の追加が予後に影響を及ぼすかは，いまだ明確ではない．今後，より多くの症例の蓄積，臨床研究を要すると考える.

結　論

CRT + デュルバルマブ治療後に切除可能な再発をきたした場合，サルベージ手術は，治療の選択肢のひとつとなる可能性がある.

本論文内容に関連する著者の利益相反：なし

REFERENCES

1. Antonia SJ, Villegas A, Daniel D, Vicente D, Murakami S, Hui R, et al. Durvalumab after Chemoradiotherapy in Stage III Non-Small-Cell Lung Cancer. *N Engl J Med.* 2017; 377:1919-1929.
2. 日本肺癌学会, 編集. 肺癌診療ガイドライン—悪性胸膜中皮腫・胸腺腫瘍含む．2021 年版．（http://www.haigan.gr.jp/guideline/2021/）
3. Ettinger DS, Wood DE, Aisner DL, Akerley W, Bauman JR, Bharat A, et al. NCCN Guidelines Version 1. 2022 Non-Small Cell Lung Cancer Continue NCCN Guidelines Panel Disclosures. 2021 (https://www.nccn.org/home/member-)
4. Uramoto H. Current topics on salvage thoracic surgery in patients with primary lung cancer. *Ann Thorac Cardiovasc Surg.* 2016;22:65-68.
5. Dickhoff C, Otten RHJ, Heymans MW, Dahele M. Salvage surgery for recurrent or persistent tumour after radical (chemo) radiotherapy for locally advanced non-small cell lung cancer: a systematic review. *Ther Adv Med Oncol.* 2018;10. (SAGE Publications Inc. https://doi.org/10.1177/1758835918804150)
6. Cascone T, William WN, Weissferdt A, Leung CH, Lin HY, Pataer A, et al. Neoadjuvant nivolumab or nivolumab plus ipilimumab in operable non-small cell lung cancer: the phase 2 randomized NEOSTAR trial. *Nat Med.* 2021;27:504-514.
7. Matsuoka K, Imanishi N, Yamada T, Matsuoka T, Nagai S, Ueda M, et al. Clinical results of bronchial stump coverage using free pericardial fat pad. *Interact Cardiovasc Thorac Surg.* 2016;23:553-559.
8. Faivre-Finn C, Vicente D, Kurata T, Planchard D, Paz-Ares L, Vansteenkiste JF, et al. Four-year survival with durvalumab after chemoradiotherapy in stage III NSCLC—an update from the PACIFIC trial. *J Thorac Oncol.* 2021;16:860-867.
9. Minegishi K, Tsubochi H, Ohno K, Komori K, Ozeki M, Endo S. Salvage Surgery Post Definitive Chemoradiotherapy and Durvalumab for Lung Cancer. *Ann Thorac Surg.* 2021;112:e53-e55.
10. Offin M, Shaverdian N, Rimner A, Lobaugh S, Shepherd AF, Simone CB, et al. Clinical outcomes, local-regional control and the role for metastasis-directed therapies in stage III non-small cell lung cancers treated with chemoradiation and durvalumab. *Radiother Oncol.* 2020; 149:205-211.