

# 日本肺癌学会 肺癌診療ガイドライン

## 確定診断

2011年6月

## 文献検索と文献採択

### 1) 検索方法

PubMedを使用

期間は2004年12月1日－2009年12月31日

(経皮針生検、胸腔鏡は2002年1月－2009年12月31日)

### 2) 検索式と検索結果

第1版、第2版の検索方法に準じた。

すなわち、キーワードを使用して以下のように検索し、

((bronchoscopy) OR transbronchial biopsy) AND lung cancer) AND diagnosis

((transthoracic needle biopsy) OR percutaneous needle biopsy) AND lung cancer) AND diagnosis

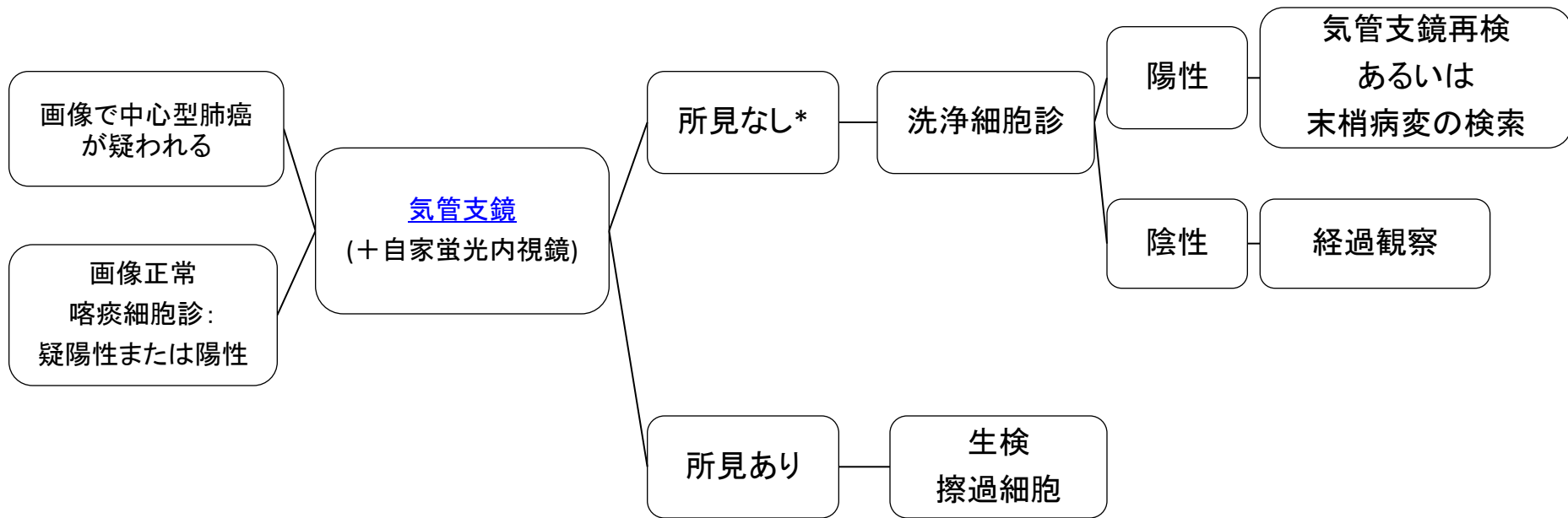
((thoracoscopy) OR pleuroscopy) AND lung cancer) AND diagnosis)

合計2047論文(重複を含む)が該当した。

### 3) 文献採択

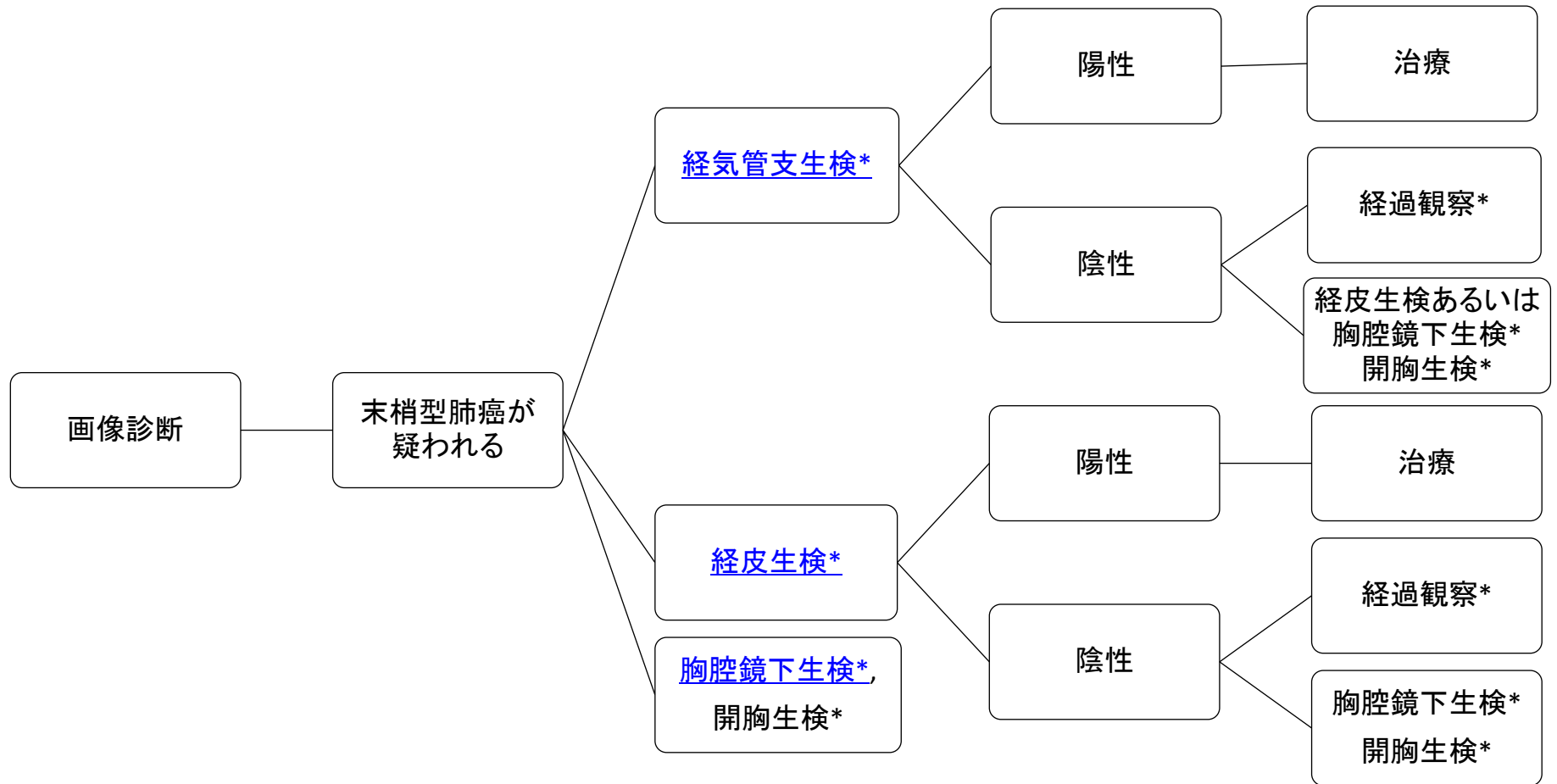
第2版の方法に準じた。すなわち、選ばれた文献の抄録をレビューし総説と原著論文を分離し、まず原著論文のみを選択した。原著論文から、エビデンスレベルの高いものを最初に採用した。確定診断領域の文献では通常の基準によるエビデンスレベルの高いものは極めて少数であった。従って分析疫学的研究やケースシリーズで症例数の多い論文を次に採用した。臨床的疑問点によっては、症例数が少なくても採用した。結果として58論文を追加採択した。

# 中心型肺癌(疑い)の検査



\*画像正常、喀痰細胞診陽性の場合  
は耳鼻科領域の検査

# 末梢型肺癌(疑い)の検査



\*大きさ、部位、肺癌を疑う程度より、どれを行うかを判断する。

### 確定診断

- a. 一部の手術例を除き、組織もしくは細胞診断は治療開始前に行うように勧められる(グレードA)。その方法としては、経気管支生検、経皮生検、胸腔鏡下生検、開胸生検などがあり、患者の状況と施設の状況から適切な方法を用いるべきである。
- b. 中枢気管支の病変を疑った場合に気管支鏡を施行するよう勧められる(グレードA)。
- c. 肺野結節の確定診断については病変の大きさ、性状、部位などにより診断率が異なることを考慮の上で、経気管支肺生検を施行するよう勧められる(グレードB)。
- d. 腫大リンパ節の確定診断に気管支腔内超音波断層法は、部位や大きさなどにより診断率が異なることを考慮した上で、施行するよう勧められる(グレードB)。
- e. 経皮針生検は気管支鏡で診断困難な肺野結節、縦隔病変の診断に有効であるが、気胸などの合併症の可能性を考慮し、適応症例を選択した上で行うよう勧められる(グレードB)。
- f. 胸腔鏡、開胸肺生検は気管支鏡や経皮針生検と比較して侵襲が大きいいため、その必要性を十分に考慮し行うよう勧められる(グレードB)。

## 気管支鏡 【エビデンス】

気管支鏡の適応は[1, 2]、画像検査で肺癌の存在が疑われた場合や喀痰細胞診陽性の場合、また喀血などの症状がある場合である。検査目的には肺癌の存在の確認、組織診断、広がりの診断や経気管支的リンパ節生検による病期診断が含まれる[1](VI)。

気管支鏡の肺癌診断における感度は、中心型肺癌76-100%、末梢型の肺野結節40-80%[1-7](V, VI)である。末梢型の診断感度は報告例ではばらつきが大きい、病変の大きさに依存し[8](IV)、ACCPガイドライン(2版、2007年)では、2cm以上の病変は63%、2cm未満は34%と報告されている[9](III)。

気管支鏡の主たる合併症は、中心型肺癌では生検の際の出血で、50ml以上の出血が起こる頻度は2%である[1](VI)。末梢型肺癌に対する経気管支生検の主たる合併症は気胸と出血であるが、出血はまれで0.2%、気胸と出血を合わせた頻度は2~6%程度である[1, 2, 5](V, VI)。2006年に日本呼吸器内視鏡学会認定および関連施設で、すべての疾患に診断的に行われた鉗子生検、擦過生検における出血の頻度はそれぞれ1.19%、0.18%、気胸の頻度は0.62%、0.08%であった[10](V)。

近年、肺癌診断に以下の技術、手技が導入されている。中心型早期肺癌を検出するために自家蛍光気管支鏡の検討されており[11-17](V)、中心型早期癌および化生病変に対する感度が上昇すると報告されている[18, 19](II, III)。同様の目的で狭域帯光観察気管支鏡が検討されている[20](V)。気管支腔内超音波断層法(EBUS)に関してはリンパ節(主に縦隔)の転移診断および気管支壁外に近接する病変に対し、EBUS下の経気管支針生検(EBUS-TBNA)が使用されている[21-23]。EBUSを使うことで診断率、感度が向上することが報告されている[24-28](II, III)。しかし到達不可能なリンパ節があることや、対象とするリンパ節の部位、大きさ、PETやCT所見などにより診断感度が異なるので、適応の検討が必要である。また、EBUSは中心型肺癌の気管支壁深達度の評価に有用であること[29, 30]が報告されている(V)。EBUSは末梢病変の生検時の位置診断にも使用され[31]、X線透視で見えない病変に対する報告[32](V)や小型病変に対する診断率の向上[33](II)、経気管支針生検(TBNA)の併用が有効であること[34](II)が報告されている。さらに肺末梢小型病変に対して診断率の向上を目的として、細径および極細径気管支鏡[35, 36](V)、ナビゲーションシステム[37, 38](V)が臨床に導入され評価が集積されつつある。CTガイド下の気管支鏡検査が診断感度を向上させるかは、評価が分かれている[39, 40](III, II)。

## 気管支鏡

### 引用文献

1. The American Thoracic Society and The European Respiratory Society, Pretreatment evaluation of non-small-cell lung cancer. The American Thoracic Society and The European Respiratory Society. Am J Respir Crit Care Med, 1997. 156(1): p. 320-32.
2. Bogot, N.R. and D. Shaham, Semi-invasive and invasive procedures for the diagnosis and staging of lung cancer. II. Bronchoscopic and surgical procedures. Radiol Clin North Am, 2000. 38(3): p. 535-44.
3. Arroliga, A.C. and R.A. Matthay, The role of bronchoscopy in lung cancer. Clin Chest Med, 1993. 14(1): p. 87-98.
4. Lachman, M.F., K. Schofield, and K. Cellura, Bronchoscopic diagnosis of malignancy in the lower airway. A cytologic review. Acta Cytol, 1995. 39(6): p. 1148-51.
5. Milman, N., et al., Transbronchial lung biopsy through the fibre optic bronchoscope. Results and complications in 452 examinations. Respir Med, 1994. 88(10): p. 749-53.
6. Govert, J.A., et al., A prospective comparison of fiberoptic transbronchial needle aspiration and bronchial biopsy for bronchoscopically visible lung carcinoma. Cancer, 1999. 87(3): p. 129-34.
7. Nakamura, H., et al., Endoscopic evaluation of centrally located early squamous cell carcinoma of the lung. Cancer, 2001. 91(6): p. 1142-7.
8. Roth, K., et al., Predictors of diagnostic yield in bronchoscopy: a retrospective cohort study comparing different combinations of sampling techniques. BMC Pulm Med, 2008. 8: p. 2.
9. Rivera, M.P. and A.C. Mehta, Initial diagnosis of lung cancer: ACCP evidence-based clinical practice guidelines (2nd edition). Chest, 2007. 132(3 Suppl): p. 131S-148S.
10. Niwa, H., et al., Bronchoscopy in Japan: a survey by the Japan Society for Respiratory Endoscopy in 2006. Respirology, 2009. 14(2): p. 282-9.
11. Sutedja, T.G., et al., Autofluorescence bronchoscopy improves staging of radiographically occult lung cancer and has an impact on therapeutic strategy. Chest, 2001. 120(4): p. 1327-32.
12. Kusunoki, Y., et al., Early detection of lung cancer with laser-induced fluorescence endoscopy and spectrofluorometry. Chest, 2000. 118(6): p. 1776-82.
13. Lam, S., et al., Localization of bronchial intraepithelial neoplastic lesions by fluorescence bronchoscopy. Chest, 1998. 113(3): p. 696-702.
14. Furukawa, K., et al., Fluorescence bronchoscopy in the early detection of premalignant and malignant lesions. 気管支学, 2000. 22: p. 629-35.

次へ

樹形図へ戻る

15. Banerjee, A.K., P.H. Rabbitts, and J. George, Lung cancer . 3: Fluorescence bronchoscopy: clinical dilemmas and research opportunities. *Thorax*, 2003. 58(3): p. 266-71.
16. Chiyo, M., et al., Effective detection of bronchial preinvasive lesions by a new autofluorescence imaging bronchovideoscope system. *Lung Cancer*, 2005. 48(3): p. 307-13.
17. Ikeda, N., et al., Early detection of bronchial lesions using newly developed videoendoscopy-based autofluorescence bronchoscopy. *Lung Cancer*, 2006. 52(1): p. 21-7.
18. Haussinger, K., et al., Autofluorescence bronchoscopy with white light bronchoscopy compared with white light bronchoscopy alone for the detection of precancerous lesions: a European randomised controlled multicentre trial. *Thorax*, 2005. 60(6): p. 496-503.
19. Kennedy, T.C., et al., Bronchial intraepithelial neoplasia/early central airways lung cancer: ACCP evidence-based clinical practice guidelines (2nd edition). *Chest*, 2007. 132(3 Suppl): p. 221S-233S.
20. Herth, F.J., et al., Narrow-band imaging bronchoscopy increases the specificity of bronchoscopic early lung cancer detection. *J Thorac Oncol*, 2009. 4(9): p. 1060-5.
21. Chen, V.K. and M.A. Eloubeidi, Endoscopic ultrasound-guided fine needle aspiration is superior to lymph node echofeatures: a prospective evaluation of mediastinal and peri-intestinal lymphadenopathy. *Am J Gastroenterol*, 2004. 99(4): p. 628-33.
22. Kramer, H., et al., Oesophageal endoscopic ultrasound with fine needle aspiration improves and simplifies the staging of lung cancer. *Thorax*, 2004. 59(7): p. 596-601.
23. Okamoto, H., et al., Endobronchial ultrasonography for mediastinal and hilar lymph node metastases of lung cancer. *Chest*, 2002. 121(5): p. 1498-506.
24. Herth, F., H.D. Becker, and A. Ernst, Conventional vs endobronchial ultrasound-guided transbronchial needle aspiration: a randomized trial. *Chest*, 2004. 125(1): p. 322-5.
25. Wallace, M.B., et al., Minimally invasive endoscopic staging of suspected lung cancer. *JAMA*, 2008. 299(5): p. 540-6.
26. Detterbeck, F.C., et al., Invasive mediastinal staging of lung cancer: ACCP evidence-based clinical practice guidelines (2nd edition). *Chest*, 2007. 132(3 Suppl): p. 202S-220S.
27. Gu, P., et al., Endobronchial ultrasound-guided transbronchial needle aspiration for staging of lung cancer: a systematic review and meta-analysis. *Eur J Cancer*, 2009. 45(8): p. 1389-96.
28. Varela-Lema, L., A. Fernandez-Villar, and A. Ruano-Ravina, Effectiveness and safety of endobronchial ultrasound-transbronchial needle aspiration: a systematic review. *Eur Respir J*, 2009. 33(5): p. 1156-64.



29. Fritscher-Ravens, A., et al., Diagnostic value of endoscopic ultrasonography-guided fine-needle aspiration cytology of mediastinal masses in patients with intrapulmonary lesions and nondiagnostic bronchoscopy. *Respiration*, 1999. 66(2): p. 150-5.
30. Kurimoto, N., et al., Assessment of usefulness of endobronchial ultrasonography in determination of depth of tracheobronchial tumor invasion. *Chest*, 1999. 115(6): p. 1500-6.
31. Kurimoto, N., et al., Endobronchial ultrasonography using a guide sheath increases the ability to diagnose peripheral pulmonary lesions endoscopically. *Chest*, 2004. 126(3): p. 959-65.
32. Herth, F.J., et al., Endobronchial ultrasound-guided transbronchial lung biopsy in fluoroscopically invisible solitary pulmonary nodules: a prospective trial. *Chest*, 2006. 129(1): p. 147-50.
33. Paone, G., et al., Endobronchial ultrasound-driven biopsy in the diagnosis of peripheral lung lesions. *Chest*, 2005. 128(5): p. 3551-7.
34. Chao, T.Y., et al., Endobronchial ultrasonography-guided transbronchial needle aspiration increases the diagnostic yield of peripheral pulmonary lesions: a randomized trial. *Chest*, 2009. 136(1): p. 229-36.
35. Shinagawa, N., et al., CT-guided transbronchial biopsy using an ultrathin bronchoscope with virtual bronchoscopic navigation. *Chest*, 2004. 125(3): p. 1138-43.
36. Oki, M., et al., Novel thin bronchoscope with a 1.7-mm working channel for peripheral pulmonary lesions. *Eur Respir J*, 2008. 32(2): p. 465-71.
37. Asano, F., et al., Diagnosis of peripheral pulmonary lesions using a bronchoscope insertion guidance system combined with endobronchial ultrasonography with a guide sheath. *Lung Cancer*, 2008. 60(3): p. 366-73.
38. Tachihara, M., et al., A virtual bronchoscopic navigation system under X-ray fluoroscopy for transbronchial diagnosis of small peripheral pulmonary lesions. *Lung Cancer*, 2007. 57(3): p. 322-7.
39. Tsushima, K., et al., Comparison of bronchoscopic diagnosis for peripheral pulmonary nodule under fluoroscopic guidance with CT guidance. *Respir Med*, 2006. 100(4): p. 737-45.
40. Ost, D., et al., A randomized trial of CT fluoroscopic-guided bronchoscopy vs conventional bronchoscopy in patients with suspected lung cancer. *Chest*, 2008. 134(3): p. 507-13.

## 経皮針生検

### 【エビデンス】

経皮針生検の適応は[1]、肺野結節の確定診断だけでなく、手術不能症例の縦隔病変の確定診断も含む(VI)。従来、経皮吸引細胞診が行われ、その肺癌診断能はメタアナリシスの研究[41]では感度86%、特異度98%と報告されている(III)。吸引細胞診では悪性病変の偽陰性率が高いため、近年は自動生検針を用いた生検を行うことが多く[42, 43](V)、報告されている肺癌診断における感度は75~95%、特異度は90~100%程度である[42-47](V)。さらに精度を高めるために、超音波[48]、CT透視[49, 50]、呼吸同期法[51]、MPR[52, 53]の利用などが行われてきた(IV、V)。2007年のACCPガイドラインでは、経皮針生検の診断感度は90%、特異度97%と報告されている[9](III)。CTガイド下の方が、X線透視ガイド下より感度が高く[54](III)、針吸引細胞診と組織診の比較では、悪性疾患に対する感度は同等であるが、良性疾患の診断感度は後者の方が高い[55, 56](IV)。診断向上に寄与する因子として、大きい病変、上葉の病変が報告されている[57, 58](IV)。また使用する針は、Tru-cut-type 針の方が、modified Menghini-typeより診断率が高いと報告されている[59](II)。

経皮針生検の主たる合併症は気胸と出血で、その頻度は気胸が15~25%、喀血をきたす出血が2~6%程度である[42-47, 49, 60](V)。気胸発生の危険因子には、小病変、肺気腫の存在、胸膜から2cm以内の病変、太い針の使用などが上げられ[61-63](IV)、2cm以下の病変での気胸発生は28.4%(チューブ挿入2.5%)[64]、1cmの病変で気胸が62%(チューブ挿入31%)[65]と報告されている(V)。また頻度は少ないが、その他の合併症として空気塞栓(0.21-0.4%)[66, 67]、胸膜播種(0.5-0.56%)[66, 68]がある(V)。経皮針生検施行例で胸膜播種が多い報告[69]と、変わりがない報告[70]や死亡率に差がない報告がある[71](IV)。

## 経皮針生検

### 引用文献

41. Lacasse, Y., et al., Transthoracic needle aspiration biopsy for the diagnosis of localised pulmonary lesions: a meta-analysis. *Thorax*, 1999. 54(10): p. 884-93.
42. Greif, J., et al., Percutaneous core cutting needle biopsy compared with fine-needle aspiration in the diagnosis of peripheral lung malignant lesions: results in 156 patients. *Cancer*, 1998. 84(3): p. 144-7.
43. Laurent, F., et al., Percutaneous CT-guided biopsy of the lung: comparison between aspiration and automated cutting needles using a coaxial technique. *Cardiovasc Intervent Radiol*, 2000. 23(4): p. 266-72.
44. Hayashi, N., et al., CT-guided biopsy of pulmonary nodules less than 3 cm: usefulness of the spring-operated core biopsy needle and frozen-section pathologic diagnosis. *AJR Am J Roentgenol*, 1998. 170(2): p. 329-31.
45. Laurent, F., et al., CT-guided transthoracic needle biopsy of pulmonary nodules smaller than 20 mm: results with an automated 20-gauge coaxial cutting needle. *Clin Radiol*, 2000. 55(4): p. 281-7.
46. Charig, M.J. and A.J. Phillips, CT-guided cutting needle biopsy of lung lesions--safety and efficacy of an out-patient service. *Clin Radiol*, 2000. 55(12): p. 964-9.
47. Tsukada, H., et al., Diagnostic accuracy of CT-guided automated needle biopsy of lung nodules. *AJR Am J Roentgenol*, 2000. 175(1): p. 239-43.
48. Schubert, P., et al., Ultrasound-assisted transthoracic biopsy: cells or sections? *Diagn Cytopathol*, 2005. 33(4): p. 233-7.
49. Gianfelice, D., et al., Value of CT fluoroscopy for percutaneous biopsy procedures. *J Vasc Interv Radiol*, 2000. 11(7): p. 879-84.
50. Yamagami, T., et al., Combining fine-needle aspiration and core biopsy under CT fluoroscopy guidance: a better way to treat patients with lung nodules? *AJR Am J Roentgenol*, 2003. 180(3): p. 811-5.
51. Tomiyama, N., et al., CT-guided needle biopsy of small pulmonary nodules: value of respiratory gating. *Radiology*, 2000. 217(3): p. 907-10.
52. Kimura, T., et al., Oblique approach of computed tomography guided needle biopsy using multiplanar reconstruction image by multidetector-row CT in lung cancer. *Eur J Radiol*, 2004. 52(2): p. 206-11.
53. Ohno, Y., et al., Transthoracic CT-guided biopsy with multiplanar reconstruction image improves diagnostic accuracy of solitary pulmonary nodules. *Eur J Radiol*, 2004. 51(2): p. 160-8.

54. Schreiber, G. and D.C. McCrory, Performance characteristics of different modalities for diagnosis of suspected lung cancer: summary of published evidence. *Chest*, 2003. 123(1 Suppl): p. 115S-128S.
55. Bocking, A., et al., Cytologic versus histologic evaluation of needle biopsy of the lung, hilum and mediastinum. Sensitivity, specificity and typing accuracy. *Acta Cytol*, 1995. 39(3): p. 463-71.
56. Klein, J.S., G. Salomon, and E.A. Stewart, Transthoracic needle biopsy with a coaxially placed 20-gauge automated cutting needle: results in 122 patients. *Radiology*, 1996. 198(3): p. 715-20.
57. Montaudon, M., et al., Factors influencing accuracy of CT-guided percutaneous biopsies of pulmonary lesions. *Eur Radiol*, 2004. 14(7): p. 1234-40.
58. Guimaraes, M.D., et al., Predictive success factors for CT-guided fine needle aspiration biopsy of pulmonary lesions. *Clinics (Sao Paulo)*, 2009. 64(12): p. 1139-44.
59. Tombesi, P., et al., Transthoracic ultrasonography-guided core needle biopsy of pleural-based lung lesions: prospective randomized comparison between a Tru-cut-type needle and a modified Menghini-type needle. *Ultraschall Med*, 2009. 30(4): p. 390-5.
60. Manhire, A., et al., Guidelines for radiologically guided lung biopsy. *Thorax*, 2003. 58(11): p. 920-36.
61. Cox, J.E., et al., Transthoracic needle aspiration biopsy: variables that affect risk of pneumothorax. *Radiology*, 1999. 212(1): p. 165-8.
62. Yeow, K.M., et al., Risk factors for pneumothorax and bleeding after CT-guided percutaneous coaxial cutting needle biopsy of lung lesions. *J Vasc Interv Radiol*, 2001. 12(11): p. 1305-12.
63. Geraghty, P.R., et al., CT-guided transthoracic needle aspiration biopsy of pulmonary nodules: needle size and pneumothorax rate. *Radiology*, 2003. 229(2): p. 475-81.
64. Ohno, Y., et al., CT-guided transthoracic needle aspiration biopsy of small (< or = 20 mm) solitary pulmonary nodules. *AJR Am J Roentgenol*, 2003. 180(6): p. 1665-9.
65. Wallace, M.J., et al., CT-guided percutaneous fine-needle aspiration biopsy of small (< or =1-cm) pulmonary lesions. *Radiology*, 2002. 225(3): p. 823-8.
66. Ibukuro, K., et al., Air embolism and needle track implantation complicating CT-guided percutaneous thoracic biopsy: single-institution experience. *AJR Am J Roentgenol*, 2009. 193(5): p. W430-6.
67. Hiraki, T., et al., Nonfatal systemic air embolism complicating percutaneous CT-guided transthoracic needle biopsy: four cases from a single institution. *Chest*, 2007. 132(2): p. 684-90.
68. Kim, J.H., et al., Management for chest wall implantation of non-small cell lung cancer after fine-needle aspiration biopsy. *Eur J Cardiothorac Surg*, 2003. 23(5): p. 828-32.

69. Matsuguma, H., et al., Risk of pleural recurrence after needle biopsy in patients with resected early stage lung cancer. *Ann Thorac Surg*, 2005. 80(6): p. 2026-31.
70. Sano, Y., et al., Percutaneous computed tomography-guided lung biopsy and pleural dissemination: an assessment by intraoperative pleural lavage cytology. *Cancer*, 2009. 115(23): p. 5526-33.
71. Wisnivesky, J.P., C.I. Henschke, and D.F. Yankelevitz, Diagnostic percutaneous transthoracic needle biopsy does not affect survival in stage I lung cancer. *Am J Respir Crit Care Med*, 2006. 174(6): p. 684-8.

## 胸腔鏡

### 【エビデンス】

胸腔鏡による診断の適応 [2, 72, 73] となるのは胸膜に近い小結節病変であるが、画像診断で悪性が強く疑われ、手術が行われる予定の症例では、経気管支肺生検や経皮生検を省略して胸腔鏡による切除術を施行される場合もある[74-76] (Ⅳ、Ⅵ)。縦隔鏡による生検が困難な縦隔リンパ節の生検にも適応があり、またT因子の術前病期診断にも有用という報告もある[77, 78] (Ⅴ)

胸腔鏡による診断は、ほぼ100%の感度、特異度をもつ[72, 79] (Ⅳ、Ⅴ)。しかし全身麻酔が必要で侵襲が高く、手術による死亡率は0~0.5%、合併症の頻度は3~9.6%で、その内訳は、無気肺、肺炎、エアリークが含まれる [2, 72, 79]。

通常の結節は前処置は不要であるが、小結節や胸膜から遠い位置にある病変、淡い結節などは術前にマーキングが必要となる[80, 81] (Ⅳ)。経皮的なマーキングとして色素[82]、造影剤[83]、コラーゲン[84]、リピオドール [85]、アイソトープ[86, 87]、ワイヤー[88]、コイル[89]などを用いる方法が報告されている (Ⅱ、Ⅴ)、気胸、出血、マーカの消失や脱落などの合併症に留意する必要がある。また非常に稀であるが空気塞栓の報告例がある [90] (Ⅵ)。このような合併症を避けるために経気管支的なマーキング[91]や術中の超音波[92, 93]による病変の同定も報告されている (Ⅴ、Ⅱ)。

近年、胸水貯留例に診断と胸水ドレナージ、胸膜癒着術などの治療をかねて、局所麻酔下胸腔鏡 (medical thoracoscopy, pleuroscopy) が行われ、感度94-95.4%、特異度100%と報告されている[94, 95] (Ⅴ)。

## 胸腔鏡

### 引用文献

72. Murasugi, M., et al., The role of video-assisted thoracoscopic surgery in the diagnosis of the small peripheral pulmonary nodule. *Surg Endosc*, 2001. 15(7): p. 734-6.
73. Hazelrigg, S.R., S.K. Nunchuck, and J. LoCicero, 3rd, Video Assisted Thoracic Surgery Study Group data. *Ann Thorac Surg*, 1993. 56(5): p. 1039-43; discussion 1043-4.
74. Nakajima, J., H. Sato, and S. Takamoto, Does preoperative transbronchial biopsy worsen the postsurgical prognosis of lung cancer? A propensity score-adjusted analysis. *Chest*, 2005. 128(5): p. 3512-8.
75. Voltolini, L., et al., Pattern of recurrence and survival of c-Ia NSCLC diagnosed by transpleural methods. *J Cardiovasc Surg (Torino)*, 2008. 49(5): p. 697-702.
76. Krishna, G. and M.K. Gould, Minimally invasive techniques for the diagnosis of peripheral pulmonary nodules. *Curr Opin Pulm Med*, 2008. 14(4): p. 282-6.
77. Sebastian-Quetglas, F., et al., Clinical value of video-assisted thoracoscopy for preoperative staging of non-small cell lung cancer. A prospective study of 105 patients. *Lung Cancer*, 2003. 42(3): p. 297-301.
78. Roberts, J.R., et al., Prospective comparison of radiologic, thoracoscopic, and pathologic staging in patients with early non-small cell lung cancer. *Ann Thorac Surg*, 1999. 68(4): p. 1154-8.
79. Jimenez, M.F., Prospective study on video-assisted thoracoscopic surgery in the resection of pulmonary nodules: 209 cases from the Spanish Video-Assisted Thoracic Surgery Study Group. *Eur J Cardiothorac Surg*, 2001. 19(5): p. 562-5.
80. Suzuki, K., et al., Video-assisted thoracoscopic surgery for small indeterminate pulmonary nodules: indications for preoperative marking. *Chest*, 1999. 115(2): p. 563-8.
81. Saito, H., et al., Indication for preoperative localization of small peripheral pulmonary nodules in thoracoscopic surgery. *J Thorac Cardiovasc Surg*, 2002. 124(6): p. 1198-202.
82. Vandoni, R.E., et al., CT-guided methylene-blue labelling before thoracoscopic resection of pulmonary nodules. *Eur J Cardiothorac Surg*, 1998. 14(3): p. 265-70.
83. Moon, S.W., et al., Fluoroscopy-aided thoracoscopic resection of pulmonary nodule localized with contrast media. *Ann Thorac Surg*, 1999. 68(5): p. 1815-20.
84. Nomori, H. and H. Horio, Colored collagen is a long-lasting point marker for small pulmonary nodules in thoracoscopic operations. *Ann Thorac Surg*, 1996. 61(4): p. 1070-3.

[次へ](#)

[樹形図へ戻る](#)

85. Watanabe, K., et al., Usefulness and complications of computed tomography-guided lipiodol marking for fluoroscopy-assisted thoracoscopic resection of small pulmonary nodules: experience with 174 nodules. *J Thorac Cardiovasc Surg*, 2006. 132(2): p. 320-4.
86. Sugi, K., et al., Radioisotope marking under CT guidance and localization using a handheld gamma probe for small or indistinct pulmonary lesions. *Chest*, 2003. 124(1): p. 155-8.
87. Gonfiotti, A., et al., Thoracoscopic localization techniques for patients with solitary pulmonary nodule: hookwire versus radio-guided surgery. *Eur J Cardiothorac Surg*, 2007. 32(6): p. 843-7.
88. Ciriaco, P., et al., Video-assisted thoracoscopic surgery for pulmonary nodules: rationale for preoperative computed tomography-guided hookwire localization. *Eur J Cardiothorac Surg*, 2004. 25(3): p. 429-33.
89. Mayo, J.R., et al., Lung nodules: CT-guided placement of microcoils to direct video-assisted thoracoscopic surgical resection. *Radiology*, 2009. 250(2): p. 576-85.
90. Sato, K., et al., Arterial air embolism during percutaneous pulmonary marking under computed tomography guidance. *Jpn J Thorac Cardiovasc Surg*, 2005. 53(7): p. 404-6.
91. Okumura, T., et al., Fluoroscopy-assisted thoracoscopic surgery after computed tomography-guided bronchoscopic barium marking. *Ann Thorac Surg*, 2001. 71(2): p. 439-42.
92. Yamamoto, M., et al., Sonographic evaluation for peripheral pulmonary nodules during video-assisted thoracoscopic surgery. *Surg Endosc*, 2003. 17(5): p. 825-7.
93. Sortini, D., et al., Thoracoscopic localization techniques for patients with solitary pulmonary nodule and history of malignancy. *Ann Thorac Surg*, 2005. 79(1): p. 258-62; discussion 262.
94. Lee, P., et al., Prospective evaluation of flex-rigid pleuroscopy for indeterminate pleural effusion: accuracy, safety and outcome. *Respirology*, 2007. 12(6): p. 881-6.
95. Medford, A.R., et al., A local anaesthetic video-assisted thoracoscopy service: prospective performance analysis in a UK tertiary respiratory centre. *Lung Cancer*, 2009. 66(3): p. 355-8.