（肺癌．2020;60:423-428）
© 2020 The Japan Lung Cancer Society

CASE REPORT

抗 PD-L1 抗体薬 atezolizumab 初回投与直後に発症し急速に増悪した血球貪食性リンパ組織球症（HLH）の 1 剖検例

山口統彦[1]・宮本愛子[1]・國屋研斗[1]・東　浩志[1]・長　彰翁[1]・
合屋　将[1]・楠　貴志[2]・西岡清訓[3]・平山　喬[4]・酒井俊輔[5]

Hemophagocytic Lymphohistiocytosis That Developed Soon After the Initial Administration of Atezolizumab, Which Is an Anti-PD-L1 Antibody Drug, and Thereafter Deteriorated Rapidly: an Autopsy Case

Norihiko Yamaguchi[1]; Aiko Miyamoto[1]; Kento Kuniya[1]; Koji Azuma[1]; Akio Osa[1]; Sho Goya[1]; Takashi Kusu[2]; Kiyonori Nishioka[3]; Kyo Hirayama[4]; Shunsuke Sakai[5]

[1]Department of Respiratory Medicine, [2]Department of Respiratory Surgery, Kinki Central Hospital for Mutual Aids for Prefectural Teachers, Japan; [3]Nishioka Medical Clinic, Japan; [4]Department of Neurology Medicine, Kinki Central Hospital for Mutual Aids for Prefectural Teachers, Japan; [5]Depatment of General Respiratory Center, Osaka Prefectural Habikino Medical Center, Japan.

ABSTRACT —— ***Background.*** In the treatment of lung cancer with immune checkpoint inhibitor (ICI), immune-related adverse events (irAEs), which are adverse effects that differ in nature from those that occur with conventional cytotoxic anti-cancer agents, may occur and can sometimes even be fatal. Hemophagocytic lymphohistiocytosis (HLH) is an infrequent irAE, but it is a significant adverse effect with the potential to become severe. ***Case.*** Atezolizumab, an anti-PD-L1 antibody, was administered during secondary chemotherapy for postoperative recurrent lung adenocarcinoma. Nine days after the initial administration, the patient developed HLH which did not respond at all to any kind of treatment. Multiple organ failure thereafter occurred, and demonstrating a super-acute course the patient died only 17 days after the initial administration of atezolizumab. It is highly likely that irAE was involved in the occurrence of HLH in this course. ***Conclusion.*** Physicians should bear in mind that there is a possibility of fatal HLH occurring within a very short time after the initial administration of ICI treatment.

(*JJLC.* 2020;60:423-428)

KEY WORDS —— Immune checkpoint inhibitor, Anti-PD-L1 antibody, Immune-related adverse event, Hemophagocytic lymphohistiocytosis, Initial administration

Corresponding author: Norihiko Yamaguchi.
Received April 28, 2020; accepted July 6, 2020.

要旨 —— 背景． 免疫チェックポイント阻害薬（ICI）による肺癌治療においては，従来の殺細胞性抗がん剤治療とは異質な副作用である免疫関連有害事象（irAE）が生じ致死的な副作用が出ることがある．血球貪食性リンパ組織球症（HLH）は，irAE としては頻度が低いが重症化しうる重大な副作用である．**症例．** 今回我々は術後再発の肺腺癌の二次化学療法において抗 PD-L1 抗体である atezolizumab を投与した．初回投与 9 日目に HLH を発症し，各種治療に全く反応せず多臓器不全となり，初回投与からわずか 17 日目に死亡するという激烈な経過の症例を経験した．irAE が HLH 発症に関与した可能性が高い経過であった．**結論．** ICI 治療薬初回投与後数日間においても，致死的な HLH が生じる可能性があることを銘記すべきである．

索引用語 —— 免疫チェックポイント阻害薬，抗 PD-L1 抗体，免疫関連有害事象，血球貪食性リンパ組織球症，初回投与

公立学校共済組合近畿中央病院 [1]呼吸器内科，[2]呼吸器外科；[3]にしおか内科クリニック；[4]公立学校共済組合近畿中央病院脳神経内科；[5]大阪府立羽曳野医療センター呼吸器総合センター．
論文責任者：山口統彦．
受付日：2020 年 4 月 28 日，採択日：2020 年 7 月 6 日．

背　景

2014 年以来，免疫チェックポイント阻害薬（immune checkpoint inhibitor 以下 ICI）治療は多くの癌種で適応となった．ICI 治療では，従来の殺細胞性抗がん剤とは異質な副作用として免疫関連有害事象（immune-related adverse event 以下 irAE）が起きることがあり，特に間質性肺炎，自己免疫性腸炎など，重篤で致死的となりうる irAE はガイドラインにも明記されている．[1,2] またまれな副作用として血球貪食性リンパ組織球症（hemophagocytic lymphohistiocytosis 以下 HLH）が報告されている．[3-6] 今回我々は，programmed cell death-ligand 1（PD-L1）を阻害する ICI である atezolizumab を使用し，その初回投与から 9 日目に HLH を生じて 14 日目には grade 4 の意識障害となり，ステロイドパルス療法に反応せず初回投与からわずか 17 日目に死亡した症例を経験した．病理解剖で，各臓器障害はほぼすべて HLH 起因で説明できた．きわめて急激で難治性の経過で，過去の文献と比較しても特異な症例であるため報告する．

症　例

症例：50 歳，男性．

主訴：右側胸部痛．

既往歴：特記すべきことなし．

内服歴：特記すべきことなし．

家族歴：特記すべきことなし（膠原病などの自己免疫疾患なく，血液疾患もなし）．

喫煙歴：Ex-smoker（1 pack × 20 years）．

現病歴：X − 3 年 11 月に右 S^2 肺腺癌と診断，胸腔鏡下右上葉切除術を施行した（pT1bN0M0）．EGFR 遺伝子変異陰性，ALK 遺伝子転座陰性，ROS1 遺伝子転座陰性，BRAF-V600 遺伝子変化陰性，PD-L1 免疫染色 TPS 0% であった．術後化学療法 cisplatin + pemetrexed（以下 PEM）4 サイクルを実施した．X − 1 年 11 月に右第 7 肋骨，右下葉 S^6，縦隔リンパ節#7 に再発があり，X − 1 年 12 月から carboplatin + PEM + bevacizumab（以下 BEV）を 4 サイクル，PEM + BEV を 3 サイクル実施した．CEA 上昇傾向のため腫瘍悪化（PD）と判断し，PEM + BEV 最終投与から 22 日目に二次化学療法として抗 PD-L1 薬 atezolizumab 1200 mg/body を投与した．初回投与時（day 1）に副作用はなかったが day 9 未明に 38.3℃ の発熱があり，予定外受診した．胸部単純レントゲン正面写真では異常を認めず，血液検査では軽度の血小板減少があった．Table 1 に atezolizumab 投与 7 日前であり PEM + BEV の最終投与 15 日目でもある day 7，発熱初日である day 9 と病勢ピーク時の day 14，死亡直前の day 16 の検血，生化学データを示す．また，day 14 にステロイドパルス前に採取した各種自己抗体の結果も記す．発熱は grade 1（以下 grade はすべて CTCAE v 5.0 に準拠）であり，解熱剤で対応した．day 9 夜間に 40℃ 近い発熱（grade 2）があり day 10 にも予定外受診し，胸部単純 CT を実施したが間質性肺炎はなく発熱の原因と

Table 1. The Hematology and Biochemistry Findings on Day 7, Day 9, Day 14 and Day 16 and Autoimmune Antibodies on Day 14

Hematology	day 7	day 9	day 14	day 16		Autoimmune antibodies	day 14
WBC	5170	5280	2700	11340	/μl	Anti-nuclear antibody	＜40 fold
Neutro	41.2	64.2	78	72	%	SS-A/Ro	＜1.0
Lympho	43.5	16.3	14	19	%	SS-B/Ro	＜1.0
Mono	12.4	15.7	6	6	%	PAIgG	198 ng/10^7 cell
Eosino	2.5	2.7	0	0	%	Anti-smooth muscle antibody	＜40 fold
Baso	0.4	1.1	0	0	%	Anti-β GPI antibody	＜1.2 U/ml
RBC	420	441	4640	467	$\times 10^4$/ml	β-D glucan	＜2.3 pg/ml
Hb	14.8	16.3	16	16.2	g/dl	Pro-calcitonin	3.11 ng/ml
Ht	42.9	45.2	46.1	46.4	%	Triglyceride	217 mg/dl
Plt	18.1	13.8	1.7	2.9	$\times 10^4$/μl	Ferritin	30804 ng/dl
						Soluble IL-2 receptor	11900 U/ml

Biochemistry	day 7	day 9	day 14	day 16			day 7	day 9	day 14	day 16	
AST	56	33	309	598	U/*l*	T-bil	0.4	0.5	4.3	7.3	mg/dl
ALT	103	48	218	349	U/*l*	Crn	0.89	0.88	1.18	3.79	mg/dl
LDH	277	251	941	2323	U/*l*	BUN	11	10	19	69	mg/dl
ALP	282	243	525	576	U/*l*	UA	7.4	6.6	6.2	17	mg/dl
γGTP	403	312	772	1004	U/*l*	CRP	0.18	0.4	18.11	8.13	mg/dl
CK	88	118	196	9468	U/*l*						

Table 2. The Clinical Course, Medications and Grades of Adverse Events

Date	day 1	days 2-8	day 9	day 10	day 11	day 12	day 13	day 14	day 15	day 16	day 17
Event	Atezolizumab 1200 mg/body		Unscheduled visit			Admission		HCU			
Medication						Levofloxacin 500 mg/day		Vancomycin 2 g/day, Meropenem hydrate 3 g/day			
								Methylprednisolone 1000 mg/day			
							Nafamostat mesilate 100 mg/day				
	Adverse events' grade by CTCAE v 5.0										
Fever increase	0	0	2	2	N.D.	1	2	2	4	3	0
Thrombocytopenia	0	N.D.	1	1	N.D.	4	4	4	4	4	N.D.
Consciousness disorder	0	0	0	0	0	0	0	4	4	4	4
Liver dysfunction (AST)	0	N.D.	0	0	N.D.	1	2	3	3	4	N.D.
Renal dysfunction (Crn)	0	N.D.	0	0	N.D.	1	1	1	2	3	N.D.
Lung edema	0	N.D.	0	0	N.D.	0	N.D.	2	4	4	5 (Death)

N.D.; not done, HCU; high care unit admission.

なる病変はなかった．day 12 夜に両頚部リンパ節腫脹も生じ入院した．血小板減少は進行し grade 4 となった（Table 2）．DIC も考慮して nafamostat mesilate 1.4 mg/kg/24 h を開始した．day 14 未明 4 時ころまで看護師と会話していたが，6 時ころから呼びかけに応答せず，開眼せず，発語なく，四肢は硬直位となり，グラスゴーコーマスケールで E1V1M1 と grade 4 の意識障害が生じた．頭部単純 CT，頭部単純 MRI とも明らかな病変はなかった．血液データ（Table 2）は悪化していた．胸部 CT では肺水腫が出現していた（Figure 1B）が，腹部まで撮像範囲に含めたが肝脾腫はなく，可視範囲に発熱の原因となる腹部病変はなかった．肺水腫は，心エコーほぼ正常所見と BNP（26.0 pg/ml）から非心原性と判断した．day 14 時点で高熱（grade 2），リンパ節炎（grade 2），血小板減少（grade 4），肝胆道系障害（grade 3），意識障害（grade 4），非心原性肺水腫による呼吸不全（grade 3）など，多臓器不全の状態であった（Table 2）．剖検後に HLH の諸症状であったことが判明したが，HLH の原因となりうる各種ウイルス検査は，day 14 の検査（Table 3）で抗体価は EBV，CMV は既感染パターンであり，EBVDNA のコピー数が弱陽性であったが脳組織でも骨髄組織でも EBV の免疫染色は陰性であり，EBV 起因の HLH は否定的であった．[7] day 12 の尿中肺炎球菌抗原，尿中レジオネラ抗原，インフルエンザ抗原鼻汁検査，血液培養検査（好気，嫌気各 2 セット），カテーテル尿培養検査，喀痰一般細菌検査・抗酸菌検査すべて陰性であった．day 15 に発熱が 41℃ あり血液培養検査（好気，嫌気各 2 セット）を，day 17 死亡時にも気管内吸引痰とカテーテル尿検査をしたが，一般細菌検査・抗酸菌検査とも陰性であり感染症起因の HLH は否定的であった．day 14 時点で irAE と判断してステロイドパルス療法 methylprednisolone 1 g/day×3 日間を実施した．day 16 に髄液検査を行い，初圧 14 cm H_2O，単核球 23/μl，分葉核球 13/μl，蛋白 247 mg/dl，糖 79 mg/dl，一般細菌培養，墨汁検査，細胞診検査も陰性であり，髄液中蛋白量の増加以外に異常所見はなかった．ステロイドパルス後も病勢は進行し day 17 未明に死亡された．死因は非心原性肺水腫による呼吸不全と判断した（grade 5）．患者家族の希望で，同日病理解剖を実施した．

剖検所見

脳組織は低酸素脳症の所見で，呼吸不全が原因と考えた．脳実質にリンパ球浸潤や炎症像はなく肺癌の転移も認めず，くも膜下腔に血球貪食像（Figure 2A）があり，意識障害は HLH の一症状と判断した．右頚部リンパ節（Figure 2B），腸骨骨髄組織（Figure 2C），肝組織で類洞に血球貪食像があった（Figure 2D）．脾臓では白脾髄の消失と血球貪食像があった．肺では肺胞内に析出物が充満し，肺胞壁に硝子膜形成が軽度みられ，ARDS の初期像であった（Figure 1C）．心，腎，横紋筋は正常構造が保たれていた．肺腺癌の再発が認められた右第 7 肋骨，右下葉 S^6，縦隔リンパ節#7 はいずれも腫瘍が拡大傾向にあり PD であった．髄膜腔，頚部リンパ節，各消化管，肝，腎，心，横紋筋には肺癌の転移はなく，上記の既知の転移巣以外に新規の転移はなかった．主な自己抗体はすべて陰性であり，day 14 採取のフェリチンと可溶性 IL-2R

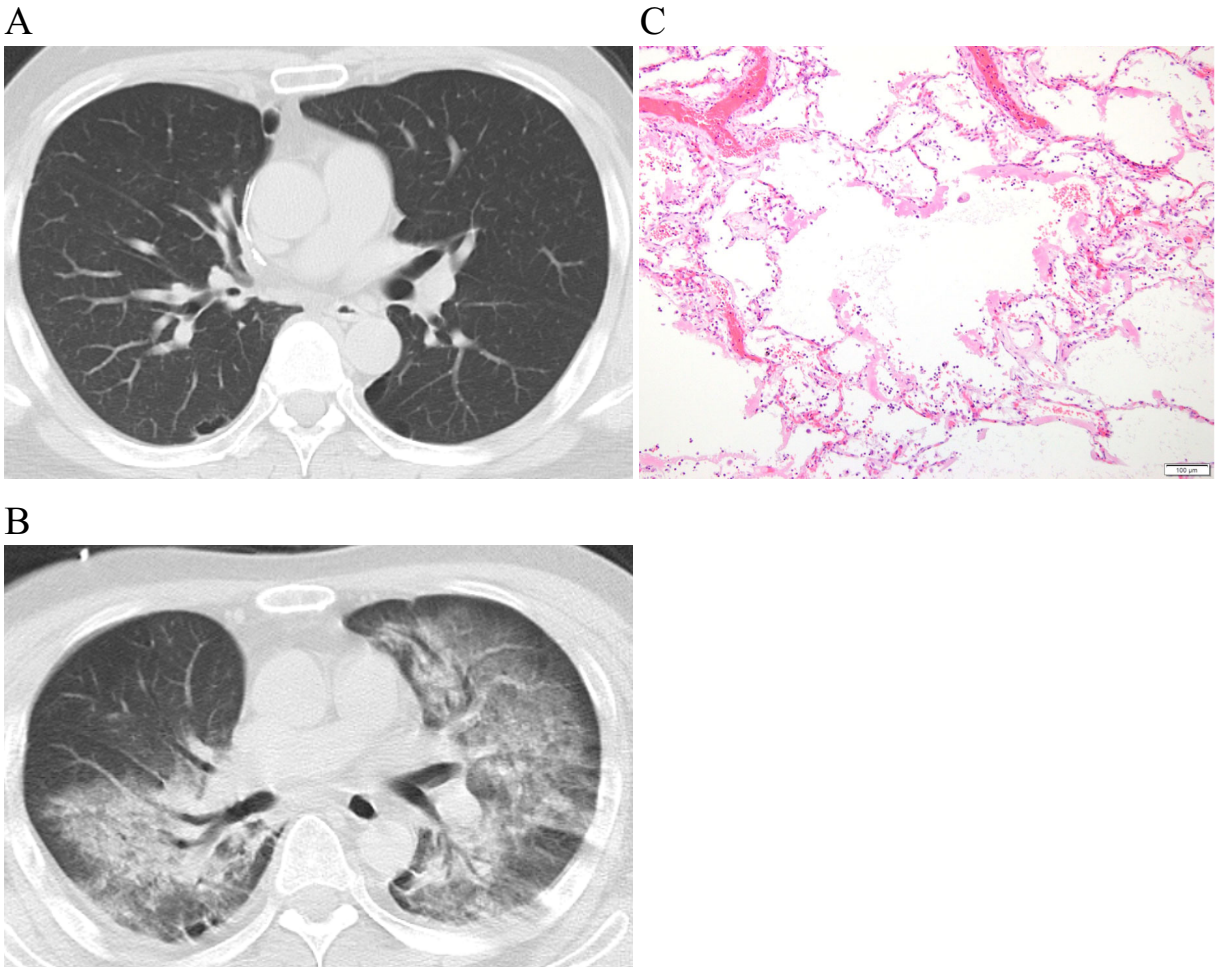

Figure 1. **A.** A plain chest CT scan on day 10: No abnormal findings are seen. **B.** A plain chest CT scan on day 14: A marked increase in pulmonary edema is observed. **C.** Alveolar autopsy findings: Hyaline membrane formation is seen in the alveolar walls.

Table 3. Viral Serum Tests on Day 14

	antibody index	copies	cut off value
serum Mumps IgM	0.06		＜0.8
serum Mesles IgM	0.12		＜0.8
serum Rubella IgM	0.23		＜0.8
serum HHV-6 IgM	＜10		＜10
serum HHV-6 IgG	20		＜10
serum CMV IgM	0.49		＜0.8
serum CMV IgG	6.8		＜2.0
serum EBEA IgG	0.3		＜0.5
serum EBVCA IgM	0.1		＜0.5
serum EBVCA IgG	5.2		＜0.5
serum EBVDNA copies		210	＜20

HHV: human herpesvirus, CMV: cytomegalovirus, EBV: Epstein Barr virus.

の異常高値が死後に判明し，後方視的にみてすべての経過が HLH に起因する所見であった（Table 1）.

考　察

HLH は familial hemophagocytic lymphohistiocytosis（fHLH）など家族性の一次性のものと，自己免疫疾患，悪性腫瘍，感染症，薬剤などに起因する二次性の secondary hemophagocytic lymphohistiocytosis（sHLH）がある.[8] 本症例は家族歴がなく，年齢的にも sHLH と考える．感染症はほぼ除外できており，悪性腫瘍関連や殺細胞性の抗がん剤関連の可能性は残すが，主には irAE としての sHLH とすべきと思われる．fHLH を想定した HLH2004 の診断基準[4] では，①“5 日以上の発熱”あり，②“脾腫”なし，③“2 系統以上の血球減少”なし，④“空腹時トリグリセライド 265 mg/dl 以上”なし，⑤“組織所見”採取できず，⑥“NK 細胞活性”測定せず，⑦フェリチン，

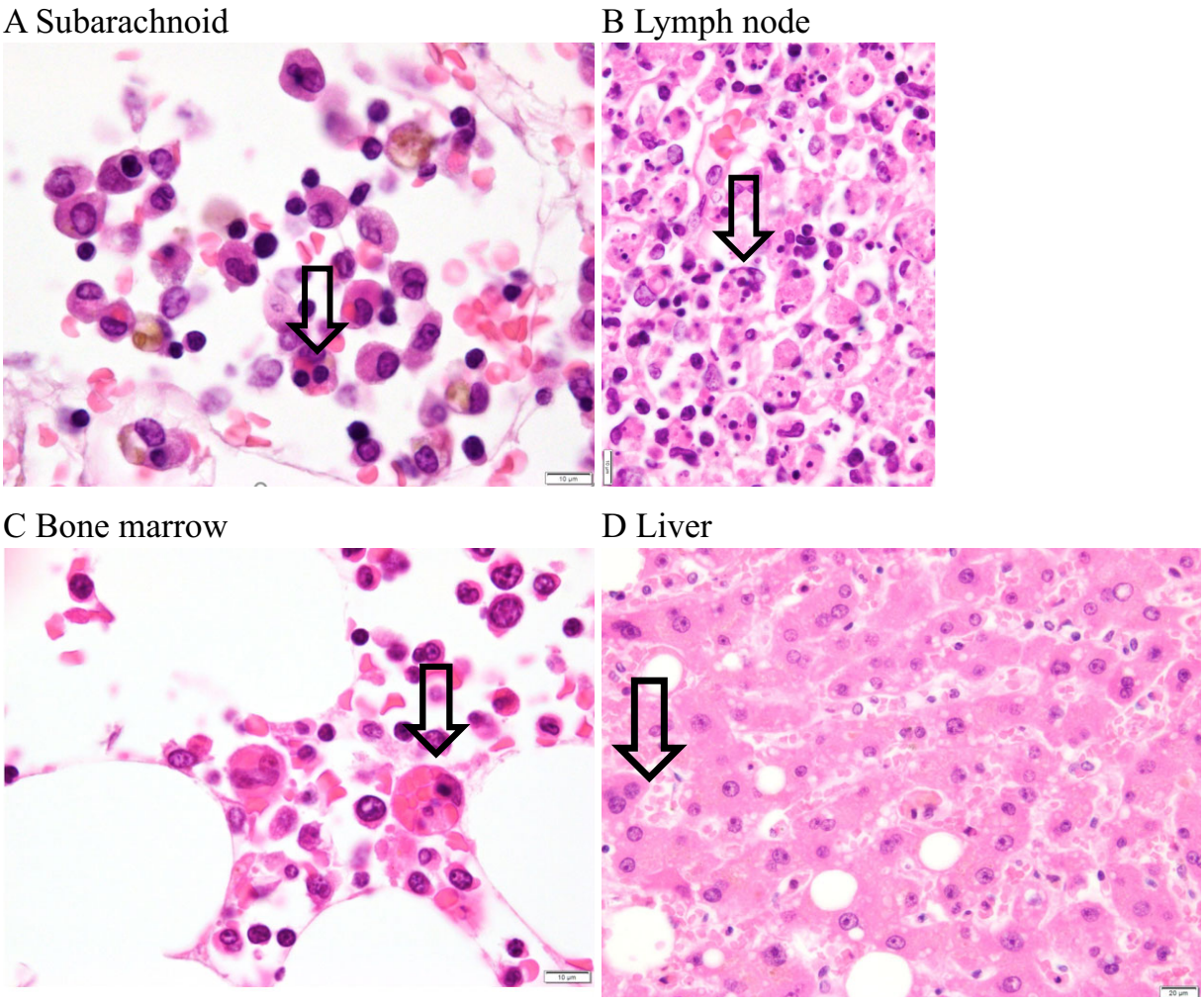

Figure 2. Autopsy findings: The arrows show hemophagocytic cells.

⑧sIL-2R は死後に外注検査結果が判明したため，5 項目以上陽性を要求するこの基準では HLH は生前には診断できなかった．そもそも sHLH には，組織診断以外には合意された診断基準が存在しないとされている．[8] 後方視的にみても，day 14 時点では何らかの irAE と診断しても当時ほとんど報告のなかった sHLH を想定することは困難であった．もし診断できていれば，後の review[9] によるガンマグロブリン大量療法や抗 IL-1 抗体療法による対処もあったかもしれない．

文献検索した限りでは非小細胞肺癌で ICI と関連しない HLH は報告がほとんどなく，癌免疫療法中の irAE 関連の sHLH も複数回の ICI 投与後に生じてステロイド治療によく反応したケースの報告が少数ある程度である．[3-6] 本症例のように初回投与の day 9 に発症し，治療介入を行っても day 17 に死亡した経過は例がない．最近 6 種の ICI についての副作用報告の review[10] があり，約 50000 件の irAE で sHLH はわずか 38 例であったが，irAE としての sHLH は重症例が多く死亡例も 10 例あり，本症例と同様に ICI の初回投与で 4 例の sHLH が生じた．fHLH と sHLH は機序が異なり，特に自己免疫疾患関連の sHLH の多数症例が蓄積されている．[11,12] 自己免疫疾患関連の sHLH は，原疾患の活動性の上昇により macrophage の暴走を生じる．irAE としての sHLH も同様の機序と考えられ，本症例も早期に診断できたなら上記の追加治療[9] の余地はあったはずではあり，sHLH を意識することで救命できるケースが今後出てくるかもしれない．EBV 関連や自己免疫疾患関連の sHLH を日常的に経験する血液内科医や膠原病内科医だけでなく，呼吸器内科医も sHLH は意識すべき疾患であることを銘記しないといけない．

また本症例は，肺癌が PD にあったために atezolizumab 投与を PEM＋BEV の休薬期間終了翌日に行った．PD だったこと，殺細胞性抗がん剤休薬期間終了直後だったことが激烈な経過に影響した可能性があり，本症

例のような irAE 起因の可能性がある sHLH と腫瘍の状態や殺細胞性抗がん剤からの休薬期間との相関を，症例の蓄積により追跡していくべきと思われる．

本症例については至急周知が必要と考え採血結果や病理組織結果を論文化に先立って製薬会社側に提供し，緊急副作用報告として日本医師会雑誌 2020 年 3 月号[13] に具体的な数値も掲載した．

本論文内容に関連する著者の利益相反：なし

謝辞：病理解剖を執刀いただいた安原裕美子病理部部長（現堺市立総合医療センター病理診断科副部長），病理診断科川村道広技師に深謝いたします．

REFERENCES

1. Hryniewicki AT, Wang C, Shatsky RA, Coyne CJ. Management of Immune Checkpoint Inhibitor Toxicities: A Review and Clinical Guideline for Emergency Physicians. *J Emerg Med.* 2018;55:489-502.
2. 日本臨床腫瘍学会，編集．がん免疫療法ガイドライン．第 2 版．金原出版；2019:22-24.
3. Henter JI, Horne A, Aricó M, Egeler RM, Filipovich AH, Imashuku S, et al. HLH-2004: Diagnostic and therapeutic guidelines for hemophagocytic lymphohistiocytosis. *Pediatr Blood Cancer.* 2007;48:124-131.
4. Sadaat M, Jang S. Hemophagocytic lymphohistiocytosis with immunotherapy: brief review and case report. *J Immunother Cancer.* 2018;6:49.
5. Hantel A, Gabster B, Cheng JX, Golomb H, Gajewski TF. Severe hemophagocytic lymphohistiocytosis in a melanoma patient treated with ipilimumab + nivolumab. *J Immunother Cancer.* 2018;6:73.
6. Sasaki K, Uehara J, Iinuma S, Doi H, Honma M, Toki Y, et al. Hemophagocytic lymphohistiocytosis associated with dabrafenib and trametinib combination therapy following pembrolizumab administration for advanced melanoma. *Ann Oncol.* 2018;29:1602-1603.
7. Chellapandian D, Das R, Zelley K, Wiener SJ, Zhao H, Teachey DT, et al. Treatment of Epstein Barr Virus-Induced Haemophagocytic Lymphohistiocytosis With Rituximab-Containing Chemo-Immunotherapeutic Regimens. *Br J Haematol.* 2013;162:376-382.
8. Carter SJ, Tattersall RS, Ramanan AV. Macrophage Activation Syndrome in Adults: Recent Advances in Pathophysiology, Diagnosis and Treatment. *Rheumatology.* 2019;58:5-17.
9. Lai W, Wang Y, Wang J, Wu L, Jin Z, Wang Z. Epstein-Barr Virus-Associated Hemophagocytic Lymphohistiocytosis in Adults and Adolescents-A Life-Threatening Disease: Analysis of 133 Cases From a Single Center. *Hematology.* 2018;23:810-816.
10. Noseda R, Bertoli R, Müller L, Ceschi A. Haemophagocytic lymphohistiocytosis in patients treated with immune checkpoint inhibitors: analysis of WHO global database of individual case safety reports. *J Immunother Cancer.* 2019;7:117.
11. Kumakura S, Ishikura H, Umegae N, Yamagata S, Kobayashi S. Autoimmune-associated hemophagocytic syndrome. *Am J Med.* 1997;102:113-115.
12. Kumakura S, Ishikura H, Kondo M, Murakawa Y, Masuda J, Kobayashi S. Autoimmune-associated hemophagocytic syndrome. *Mod Rheumatol.* 2004;14:205-215.
13. 医薬品・医療機器等安全性情報（No. 369） 重要な副作用等に関する情報. 日本医師会雑誌. 2020;148:2568-2569.